FACULTÉ DE MÉDECINE DE PARIS

Année 1921 — **THÈSE** — N°

POUR

LE DOCTORAT EN MÉDECINE

Travail du Laboratoire Central de Radiologie
de l'Hôpital de la Pitié.

CONTRIBUTION A L'ÉTUDE ANATOMO-RADIOLOGIQUE DES VAISSEAUX DE LA BASE DU COEUR

VUS DE FACE

PAR

M. ROBERT CHAPERON
Assistant de Radiologie de M. le Professeur Mauclaire
à l'Hôpital de la Pitié.

Président : M. H. VAQUEZ, Professeur

Juges :

PARIS
IMPRIMERIE GÉNÉRALE LAHURE
9, RUE DE FLEURUS, 9

1921

FACULTÉ DE MÉDECINE DE PARIS

Doyen	M. ROGER.
Professeurs :	MM.
Anatomie	NICOLAS.
Anatomie médico-chirurgicale	CUNÉO.
Physiologie	Ch. RICHET.
Physique médicale	ANDRE BROCA.
Chimie organique et chimie générale	DESGREZ.
Bactériologie	BEZANÇON.
Parasitologie et histoire naturelle médicale	BRUMPT.
Pathologie et thérapeutique générales	MARCEL LABBÉ.
Pathologie médicale	RENON.
Pathologie chirurgicale	LECÈNE.
Anatomie pathologique	LETULLE.
Histologie	PRENANT.
Clinique thérapeutique chirurgicale	DUVAL.
Pharmacologie et matière médicale	POUCHET.
Thérapeutique	CARNOT.
Hygiène	BERNARD
Médecine légale	BALTHAZARD.
Histoire de la médecine et de la chirurgie	MÉNÉTRIER.
Pathologie expérimentale et comparée	ROGER.
Clinique médicale	ACHARD. WIDAL. GILBERT. CHAUFFARD.
Hygiène et clinique de la première enfance	MARFAN.
Clinique des maladies des enfants	NOBÉCOURT.
Clinique des maladies mentales et des maladies de l'encéphale	DUPRÉ.
Clinique des maladies cutanées et syphilitiques	JEANSELME.
Clinique des maladies du système nerveux	P. MARIE.
Clinique des maladies contagieuses	TEISSIER.
Clinique chirurgicale	DELBET. LEJARS. HARTMANN GOSSET.
Clinique ophtalmologique	De LAPERSONNE.
Clinique des maladies des voies urinaires	LEGUEU.
Clinique d'accouchements	BAR. COUVELAIRE. BRINDEAU.
Clinique gynécologique	J.-L. FAURE.
Clinique chirurgicale infantile	BROCA Auguste.
Clinique thérapeutique	VAQUEZ.
Clinique oto-rhino laryngologique	SEBILEAU.

Agrégés en Exercice

MM.	MM.	MM.	MM.
ABRAMI.	DUVOIR.	LARDENNOIS.	RATHERY.
ALGLAVE.	FIESSINGER.	LE LORIER.	RETTERER.
BASSET.	GARNIER.	LEMIERRE.	RIBIERRE.
BAUDOUIN.	GOUGEROT.	LEQUEUX.	RICHAUD.
BLANCHETIÈRE.	GREGOIRE.	LEREBOULLET.	ROUSSY.
BRANCA.	GUENIOT.	LÉRI.	ROUVIÈRE.
CAMUS.	GUILLAIN.	LEVY-SOLAL.	SCHWARTZ.
CHAMPY.	GUILLEMINOT.	MATHIEU.	TANON.
CHEVASSU.	HEITZ-BOYER.	METZGER.	TERRIEN.
CHIRAY.	JOYEUX.	MOCQUOT.	TIFFENEAU.
CLERC.	LABBÉ (Henri).	MULON.	VILLARET.
DEBRÉ.	LAIGNEL-LAVASTINE.	OKINCZYC.	
DESMAREST.	LANGLOIS.	PHILIBERT.	

Par délibération en date du 9 décembre 1798, l'École a arrêté que les opinions émises dans les dissertations qui lui seront présentées doivent être considérées comme propres à leurs auteurs et qu'elle n'entend leur donner aucune approbation ni improbation.

A LA MÉMOIRE DE MES PARENTS

A mon frère Le Docteur René CHAPERON
Chef-Suppléant du Service d'Électro-Radiologie de l'Hôpital Bretonneau.

A MES COUSINS

M. le Docteur L. Funck Brentano
Accoucheur de l'Hôpital Boucicaut.

M. le Docteur E. PLANQUE
Ancien Interne des Hôpitaux de Paris.

M. le Docteur L. RIVET
Médecin des Hôpitaux de Paris.

A mes Maitres en Radiologie :

A M. le Docteur A. BÉCLÈRE

Membre de l'Académie de Médecine
Médecin de l'Hôpital Saint-Antoine

dont l'enseignement a su développer en nous le goût de la Radiologie. Hommage respectueux.

A M. le Docteur L. DELHERM

Ancien Interne des Hôpitaux de Paris
Chef du Service Central d'Électro-Radiologie de la Pitié

dont nous avons l'honneur d'être l'élève depuis plusieurs années, en témoignage de reconnaissance pour l'affectueux intérêt qu'il nous a toujours porté et grâce auquel nous avons pu exécuter ce modeste travail.

A M. le Docteur LAQUERRIÈRE

Chef suppléant du Service d'Électro-Radiologie de la Pitié
Directeur de la Clinique Apostoli.

A mes Maitres dans les Hopitaux :

MM.

Le Docteur BRAULT, (Lariboisière) 1908
Le Docteur GUINARD, (*in memoriam*) Hôtel-Dieu 1909
Le Docteur LEGENDRE, (Lariboisière) 1910
Le Professeur A. BROCA, (Enfants-Malades) 1910-1911
Le Docteur A. BÉCLÈRE, (Saint-Antoine) 1911-1912
Le Docteur J. BABINSKI, (Pitié) 1912-1913
Le Professeur BEZANÇON, (Charité) 1913-1914
Le Docteur BAZY, (Beaujon) 1914
Le Docteur L. DELHERM (Pitié) 1919-1920
1920-1921
Le Professeur MAUCLAIRE (Pitié) 1921

Externat

A M. LE PROFESSEUR MAUCLAIRE

Chirurgien de l'Hôpital de la Pitié.

En témoignage de notre reconnaissance et de notre très respectueux dévouement.

A mon Président de Thèse

M. le Professeur H. VAQUEZ

Médecin de l'Hôpital de la Pitié.

Hommage respectueux et témoignage de gratitude pour l'honneur qu'il nous a fait en acceptant la présidence de cette Thèse.

EXPOSÉ
RADIOLOGIQUE DE LA QUESTION

Lorsque l'on veut étudier dans les ouvrages classiques de Radiologie les images du cœur et surtout des vaisseaux de la base du cœur, on est surpris de constater que les descriptions données par les différents auteurs ne concordent pas.

Pour les sujets normaux, les images sont semblables, mais les interprétations varient; pour les cas pathologiques les différences s'accentuent, et si l'on consulte les ouvrages récemment parus on est frappé par les divergences qui les distinguent des précédents.

De nombreux travaux sont en effet venus modifier les idées acquises.

Il faut citer tout d'abord Vaquez et Bordet (*Le Cœur et l'Aorte*, 1913) puis les communications de Cerné (Juin 1913), de Mougeot (Octobre 1918), de Bordet (Décembre 1918, Février 1919), la belle thèse de Thoyer-Rozat (1919), les articles de Delherm et Thoyer-Rozat (Mars 1920, Mai 1921) et enfin la publication de la *Radiologie des vaisseaux de la base du cœur* (1920) de Vaquez et Bordet, ouvrage capital pour une étude sérieuse de cette région.

Malgré tous ces efforts, des désaccords nous ont paru subsister actuellement dans les descriptions des bords de l'ombre médiane cardio-vasculaire en position frontale chez le sujet normal. Pour les mettre en évidence voyons comment les auteurs ont décrit ces bords.

DESCRIPTIONS DU BORD DROIT

Pour Beclère (*Traité de Radiologie médicale de Bouchard*, 1904), d'après les recherches de Weinberger, « l'ombre médiane correspond de haut en bas par sa limite droite rectiligne au bord externe du *Tronc veineux brachio-céphalique droit*, puis du bord droit de la *veine cave supérieure* et à l'oreillette droite. Une dilatation de la veine cave supérieure est reconnaissable à l'élargissement de l'ombre médiane dans le premier espace intercostal droit. Cependant à l'inverse de l'aorte et sauf exceptions très rares, la veine cave supérieure se dérobe aux rayons de Röntgen, même à l'état pathologique quand elle est anormalement distendue ».

Il était par conséquent permis de douter que ce vaisseau apparut habituellement à l'examen radioscopique.

Théo et Frantz Grœdel (de Nauheim) dans un article antérieur à 1913 intitulé « Uber die form der Herzsilhouette bei den Verschiedenen Klappen-fehlern » attribuent le *profil droit* à l'*Aorte*.

Les travaux de Dietlen et notamment « Die Röntgenuntersuchung von Herz, gefassen und Perikard » (Leipzig, 1913) donnent le bord droit de l'ombre cardio-vasculaire comme composé par la veine cave et l'aorte l'affleurant (page 183). Cet auteur attribue en outre à

l'*aorte* le bord convexe de ce même côté dans les états pathologiques.

Pour Vaquez et Bordet (*Le Cœur et l'Aorte*, 1913). « Si l'on suit le contour de l'ombre médiane du thorax, on observe en partant de la coupole diaphragmatique droite, une ligne courbe D'D qui limite l'oreillette droite. Au-dessus du point D le contour peut s'élever directement jusqu'à l'articulation sterno-claviculaire droite donnant ainsi le profil du *sternum*; mais chez beaucoup de sujets, d'ailleurs normaux, l'aorte ascendante déborde légèrement le sternum et l'ombre présente une saillie peu accusée suivant la ligne DA (fig. 1).

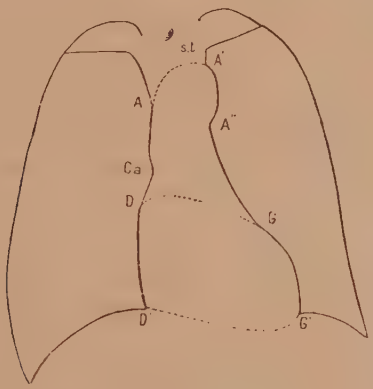

Fig. 1. — D'après Vaquez et Bordet. Le cœur et l'aorte.

D'une manière générale, le tracé montre, à droite, au-dessus de D, une ligne sinueuse, rentrant en dedans jusqu'en Ca et sensiblement rectiligne de Ca à A. Dans le premier trajet, cette ligne limite la *veine cave supérieure*; dans le second, elle borde le contour de l'*aorte ascendante*. Ce contour dépasse rarement l'ombre sternale chez les sujets jeunes; mais, à partir de l'âge

adulte, il peut la déborder légèrement sans que cela implique un état pathologique.

Jaugeas (*Précis de Radiodiagnostic*, 1918, 2e édit.) nous décrit le bord droit de l'ombre médiane comme appartenant, en haut, à l'*aorte ascendante*, dont le contour est surtout visible à l'âge adulte ; il est continué par un trajet oblique limitant la *veine cave supérieure* et se ter-

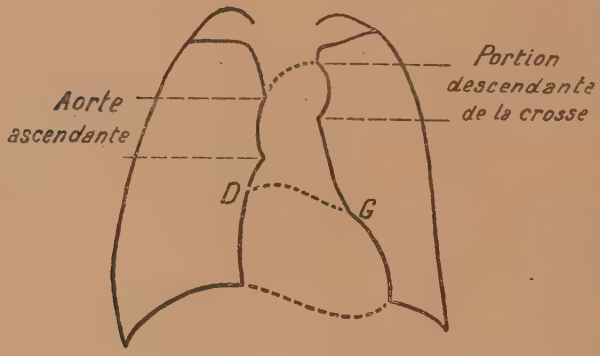

Fig. 2. — D'après Jaugeas.

mine par la saillie très marquée de l'oreillette droite (fig. 2).

Albert-Weil (*Éléments de Radiologie* (2e édit., 1920) nous donne la même description : au-dessus du bord externe de l'oreillette droite, on trouve le bord externe de la *veine cave supérieure*, puis le bord externe de l'*aorte ascendante* (fig. 3).

Barjon (*Radiodiagnostic des affections pleuro-pulmonaires*, 1916) va nous donner une opinion différente : le tiers moyen du bord droit répond à la *veine cave supérieure*, et sur la figure 4, que nous reproduisons, l'auteur

place le bord de la veine cave au niveau du tiers supérieur.

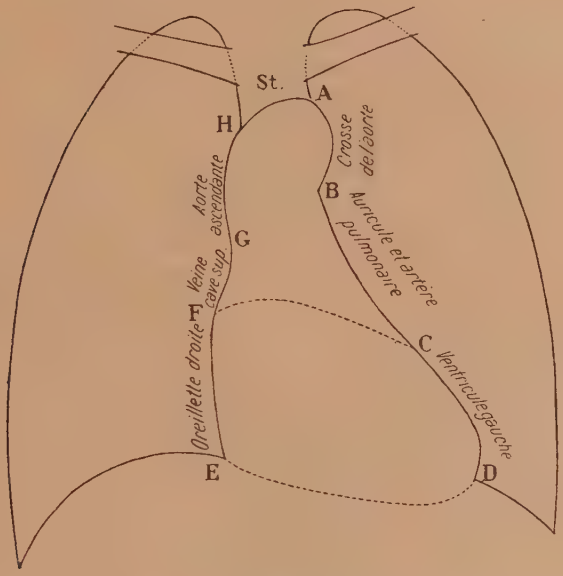

Fig. 3. — D'après Albert-Weil.

Thoyer-Rozat (*Thèse de Paris*, 1919) nous indique que la *veine cave supérieure* peut être *perceptible* en position frontale ; on la voit alors faiblement esquissée le long du bord droit du sternum et se *continuant vers la clavicule droite* ; l'aorte, dans sa portion ascendante, *se trouve presque entièrement masquée par l'ombre de la colonne vertébrale* ; on en voit seulement le bord droit, qui, chez l'adulte, *affleure le bord droit du sternum*.

Vaquez et Bordet (*Radiologie des vaisseaux de la base du cœur*, 1920) ont un peu modifié leur opinion, et leur description est la suivante : « L'angle claviculaire du

côté droit est oblique, la projection du *tronc veineux*

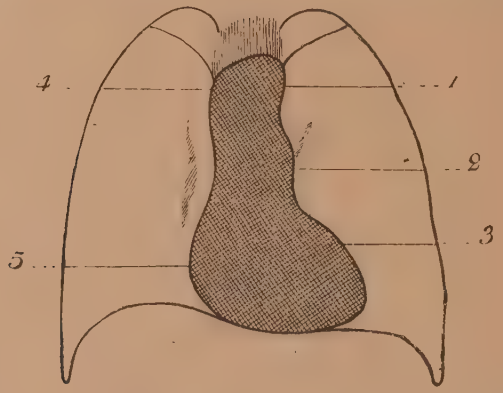

Fig. 4. — D'après Barjon : 1. Arc aortique. — 2. Arc pulmonaire. — 3. Arc ventriculaire. — 4. Bord de la veine cave supérieure. — 5. Oreillette droite.

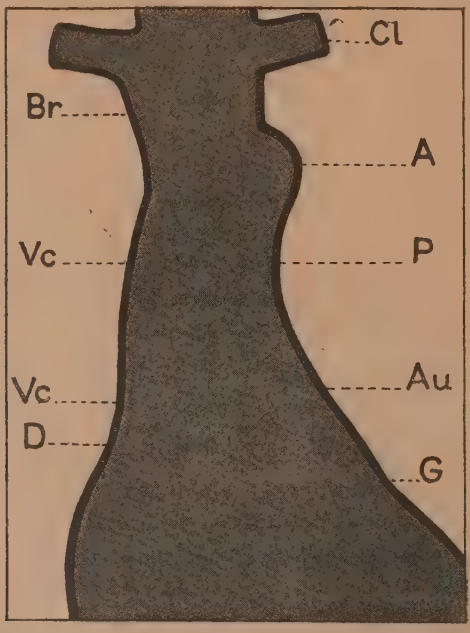

Fig. 5. — D'après Vaquez et Bordet. — Les vaisseaux de la base du cœur.

brachio-céphalique l'obscurcit habituellement. Au-dessous

de cette ombre *en coin*, le profil est, suivant les cas, à peu près vertical, ou bien il décrit une courbe à très grand rayon, peu saillante néanmoins et qui s'accentue jusqu'au voisinage de la base du cœur. Dans le premier cas, le profil est celui du *bord droit des corps vertébraux*;

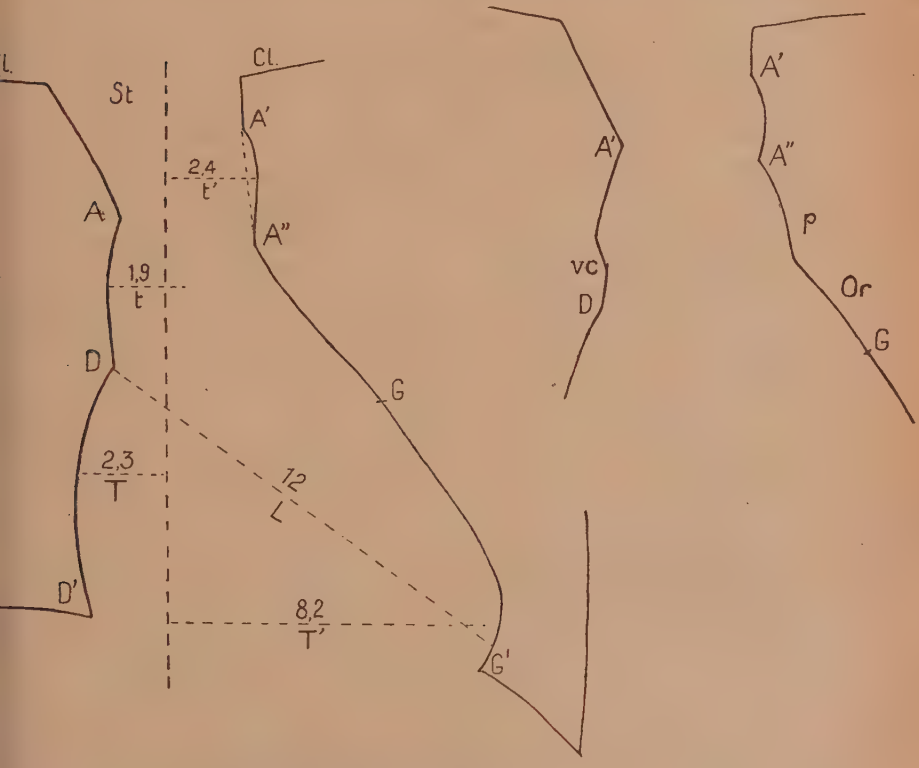

Fig. 6. — D'après Lutembacher. Les nouvelles méthodes d'examen du cœur en clinique.

dans le second, celui de la *veine cave supérieure* (fig. 5); cependant, ce vaisseau n'est pas toujours seul en cause; à l'âge adulte, et à plus forte raison après 55 ans, l'*aorte ascendante* affleure quelquefois la paroi moyenne du profil droit. »

Pour Cottenot (in *Radiologie et Radiumthérapie*, 1921), l'ombre droite présente deux portions : la supérieure, tantôt rectiligne, suivant le bord du sternum, tantôt formant un arc allongé, répond à l'*aorte ascendante* et à la *veine cave supérieure* ; l'inférieure, formant un arc plus saillant, répond à l'oreillette droite.

Enfin, Lutembacher (*Nouvelles méthodes d'examen du cœur en clinique*, 1921) distingue deux parties : « La première, D'D, est largement convexe à droite, elle répond à l'oreillette droite ; dans sa partie inférieure, au ventricule droit ; la deuxième, DA, est rectiligne et répond à la *veine cave supérieure*. Quelquefois cette ligne est dédoublée, la partie inférieure répond à la veine cave ; la partie supérieure, légèrement convexe à droite, répond à l'*aorte*, dont l'ombre déborde un peu celle de la veine cave (fig. 6).

DESCRIPTIONS DU BORD GAUCHE

Nous citerons les mêmes ouvrages français dans un ordre identique :

Beclère (1904) : Le bord gauche de l'ombre médiane correspond au bord gauche de la crosse de l'*Aorte* puis à l'*artère pulmonaire*, à l'oreillette gauche et au ventricule gauche ; mais l'auteur fait remarquer qu'à l'état normal l'ombre de l'oreillette gauche se confond dans la partie moyenne, plus foncée, de l'ombre médiane. Le contour du ventricule gauche est donc continué par le bord gauche de l'artère pulmonaire.

Vaquez et Bordet (1915) : Au niveau du bord gauche les contours de l'ombre médiane présentent trois saillies hémicerclées ou trois arcs superposés : l'arc supérieur ou Aortique (A A'), dû au profil de la *portion descendante de la crosse* de l'Aorte; l'arc moyen ou pulmonaire A''G, dû à la saillie de l'*Artère pulmonaire* au-dessous de laquelle se voit une autre petite saillie qui répond à l'*auricule gauche*; enfin l'arc inférieur GG', constitué par le profil du ventricule gauche depuis la base jusqu'à la pointe (fig. 1).

Jaugeas (1918) : Le bord gauche comprend : un arc supérieur correspondant à la *portion initiale descendante de la Crosse*, très visible chez les sujets âgés, moins visible chez les sujets jeunes; un arc moyen, qui doit être rapporté à l'*Artère pulmonaire* et à l'*oreillette gauche*; un arc inférieur formé par le ventricule gauche (fig. 2).

Albert-Weil (1920) : La portion supérieure est formée par le *bord externe de la crosse* de l'Aorte, la partie moyenne par le *bord externe de l'Artère pulmonaire* et de l'auricule (fig. 3).

Barjon (1916) : L'arc moyen répond à l'*Artère pulmonaire*.

Thoyer-Rozat (1919) : On distingue nettement la fin de la portion horizontale de l'Aorte (vue en raccourci) et le *commencement de sa portion descendante* qui déborde le sternum à gauche formant un renflement plus ou moins marqué; quant à l'Artère pulmonaire, elle constitue la *moitié supérieure* de *l'arc moyen* et donne suivant les individus une image plus ou moins marquée.

Vaquez et Bordet (1920) : L'angle sterno-claviculaire

gauche est presque droit ; au-dessous de lui, à un ou deux centimètres et demi, on note une saillie arrondie, qui, à peine perceptible chez l'enfant, augmente progressivement avec l'âge ; elle constitue l'arc supérieur gauche ou aortique, et répond au contour de la *crosse*, et à la *portion initiale de l'Aorte descendante* ; cet arc est animé de pulsations évidentes.

On a décrit un second arc, ou arc moyen, qui occupe l'espace compris entre l'Aorte et la base du ventricule gauche. Cet arc est (voir figure n° 5) de sens contraire au premier, du moins dans sa partie haute. Le profil limite dans *son quart supérieur* l'*Artère pulmonaire*, et, dans ses *trois quarts inférieurs* l'*auricule gauche* jusqu'au point G.

Il n'en est pas toujours ainsi : on remarque fréquemment au-dessous de l'hémicercle aortique une *saillie analogue*, quoique moins développée, qui répond au *bord externe de l'Artère pulmonaire*. Cette saillie est animée de battements artériels qu'il n'est pas rare de voir transmis mais affaiblis à l'auricule gauche.

Cottenot (1921) décrit trois arcades : la première fortement convexe répond à l'*Aorte descendante* ; la deuxième est formée par l'*Artère pulmonaire* en haut, l'*auricule gauche* en bas ; la troisième est projetée par le ventricule gauche.

Lutembacher (1921) distingue trois parties dans le contour gauche : la première partie G'G est une ligne à convexité gauche, oblique en haut et à droite, elle répond au ventricule gauche. Le point G marque la limite du ventricule et de l'*oreillette*. On le détermine à l'écran en se basant sur ce fait que l'oreillette présente un mouvement de retrait présystolique, le ventricule un retrait systolique.

La deuxième partie GA″ (voir figure 6) (arc moyen) est rectiligne ou légèrement concave à gauche, elle répond à l'*oreillette gauche* et à l'*Artère pulmonaire*. La détermination se fait en étudiant leurs battements : retrait présystolique pour l'oreillette, expansion systolique pour l'artère [1].

Quelquefois la ligne GA″ est dédoublée, la partie inférieure répond à l'oreillette, la partie supérieure à l'Artère pulmonaire.

La troisième partie forme un arc à convexité gauche, il répond à la portion *initiale descendante de la crosse aortique*.

DESCRIPTION DU BORD SUPÉRIEUR DES VAISSEAUX DE LA BASE

Pour la plupart des auteurs, l'extrémité supérieure du bord droit est formée par l'Aorte ascendante ; et l'extrémité supérieure du bord gauche par la fin de la crosse aortique, cependant le plus souvent le contour du bord supérieur n'est pas décrit — mais il découle des descriptions qu'il représente la projection de la portion supérieure de la Crosse (voir à ce sujet la figure 7).

Nous verrons que cette conception est admise, en étudiant le diamètre transversal.

1. Nos recherches ayant porté sur le cadavre, nous ne pouvon aborder la question des battements cardio-vasculaires.

LE DIAMÈTRE TRANSVERSAL DE LA CROSSE

(En examen antérieur)

Vaquez et Bordet dans « le Cœur et l'Aorte », nous indiquent que le diamètre transversal de la crosse est

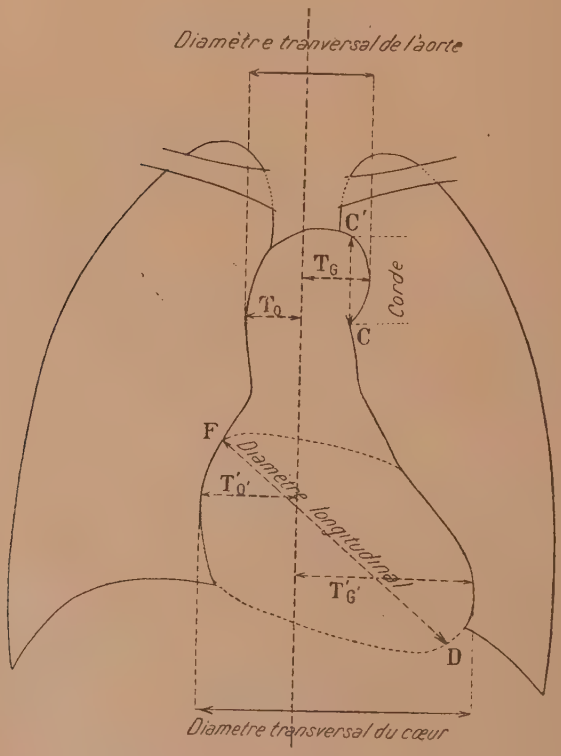

Fig. 7. — D'après Albert-Weil.

représenté par la distance maxima qui sépare les contours de l'*ombre aortique* à droite et à gauche du sternum.

Les auteurs ajoutent qu'anatomiquement cette mesure n'est pas à l'abri de toute critique.

Jaugeas, Albert-Weil (figure 7), Lutembacher, Cottenot nous donnent une interprétation identique.

Mais Vaquez et Bordet, dans la *Radiologie des vaisseaux de la base du cœur*, ont rectifié leur opinion : « Le diamètre transversal exprime la distance maxima qui sépare, en position frontale, les contours de l'*ombre vasculaire* à droite et à gauche de la colonne vertébrale. A vrai dire, ce diamètre n'est pas celui de la crosse, du moins à l'état normal. Nous avons vu que l'Aorte ascendante était débordée à droite par la veine cave supérieure, et que le profil qui dépassait l'ombre vertébrale était celui de ce vaisseau. Le diamètre transversal indique donc la largeur du pédicule vu de face. A ce titre seul, il mérite d'être retenu : tant que le diamètre transversal du pédicule n'a pas de dimensions anormales, on doit en inférer que la crosse elle-même ne présente pas une courbure exagérée.

« De plus, on se rappelle qu'en l'absence de tout état pathologique, l'Aorte ascendante peut, à partir de la quarantaine, et quelquefois plus tôt, faire saillie à la droite du pédicule ; dans ces cas il est évident que le diamètre chiffre bien l'écartement des profils extrêmes de l'aorte ascendante et de la portion initiale descendante.

« Chez le vieillard et toutes les fois que l'aorte est dilatée ou que ses parois sont épaissies ou flexueuses, il est facile de constater que son ombre déborde celle de la Veine Cave ; le diamètre transversal appartient alors incontestablement à l'image de la crosse. »

Les tableaux ci-dessous résument les opinions :

Description du Bord Gauche.

Vaquez et Bordet.	P. desc. de la Crosse.	AP + Au. g.	Ventricule.
Jaugeas	P. desc. de la Crosse.	AP + oreil. g.	»
Albert-Weil . . .	Crosse de l'aorte.	AP + Au. g.	»
Barjon	Arc aortique.	AP,	»
Thoyer-Rozat. . .	Fin horizont. aorte + P. I. Ao. desc.	1/2 Sup = AP.	»
Vaquez et Bordet.	Contour crosse + P. I. Ao. desc.	1/4 Sup = AP. 3/4 Inf. = Au g.	»
Cottenot	Ao. desc.	AP + Au. g.	»
Lutembacher . . .	P. I. D. de la Crosse.	Oreil g. + AP.	»

Description du Bord Droit.

Vaquez et Bordet.	Oreillette D.	Soit { Sternum. V.C + AO. Asc.
Jaugeas	Oreillette.	V. C. + AO. Asc.
Albert-Weil . . .	Oreillette.	V. C. + AO. Asc.
Barjon	Oreillette.	V. C.
Thoyer-Rozat. . .	Oreillette.	V. C. S. perceptible. (AO affleure bord droit Sternum).
Vaquez et Bordet.	Oreillette.	Tr. Br. Cep. D. + soit { Vertèbres. V. C. S. V.C. + AO.
Cottenot	Oreillette.	Soit { Sternum. AO. + V. C. S.
Lutembacher . . .	Oreillette ± Ventricule D.	Soit { V. C. S. . V. C. + AO.

En présence de ces différences il y avait lieu de préciser la constitution des bords de l'ombre médiane vue de face et les questions suivantes se posent :

1° Quel vaisseau forme à l'état normal le bord droit de l'ombre médiane?

2° Où passe l'aorte ascendante?

3° A quoi répond l'arc supérieur (ou arc aortique radiologique)?

4° Qu'est-ce que l'arc moyen et comment est-il constitué?

5° Quel vaisseau dessine-t-on au bord supérieur de l'ombre médiane normale?

6° Quelle est la situation anatomique des points D et G.

7° Les auricules sont-elles visibles?

C'est-à-dire préciser le trajet exact de la veine cave, de l'aorte, de l'artère pulmonaire et par conséquent étudier non seulement les bords, mais la constitution même de l'ombre médiane des vaisseaux de la base du cœur.

Pour répondre à ces questions nous avons fait des recherches personnelles sur le cadavre injecté.

EXPOSÉ GÉNÉRAL
des recherches personnelles sur le cadavre injecté.

Nos recherches ont porté sur dix sujets d'âge très variable; tous ont été des adultes bien conformés; cinq d'entre eux étaient âgés de plus de soixante-dix ans, les autres de vingt à cinquante ans.

Il nous a été impossible de nous assurer au préalable qu'ils ne présentaient pas de lésions cardio-vasculaires.

I°. **A l'amphithéâtre.** — Incision médiane :

1° *Cou* : Recherche et section haute de la carotide primitive droite et de la jugulaire interne droite, mise en place d'un drain dans chacun de ces vaisseaux.

2° *Abdomen* : Ligature et section du pylore, ligature et section du côlon iliaque, ablation du duodénum, pancréas, intestin grêle, gros intestin ; ligature de la veine porte, du tronc cœliaque, des artères mésentériques.

Dissection et incision basse de la veine cave inférieure, et de l'aorte, au niveau de leur bifurcation ; on libère leurs extrémités inférieures et l'on place et fixe un gros drain dans chacun de ces vaisseaux.

On laisse donc en place le foie, l'estomac, la rate, les reins. Un courant d'eau est envoyé par la jugulaire interne et par la carotide, on s'assure ainsi que l'eau ne s'écoule pas par une déchirure vasculaire (hémostase) et on évacue les caillots.

3° *Thorax* : Il nous a paru intéressant de repérer dans

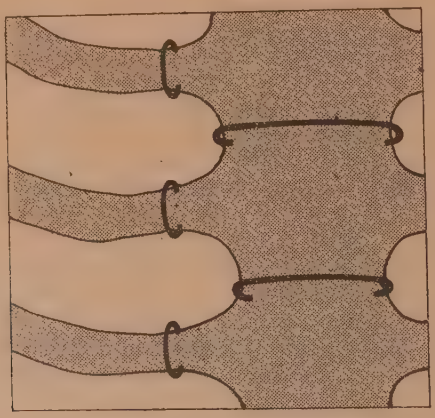

Fig. 8. — Repères du sternum et des espaces intercostaux.

certains cas les bords du sternum, mais nous devons signaler que nous avons trouvé une fois le sternum remarquablement large (5 cm., 5 au niveau du IIe espace intercostal) et une autre fois anormalement étroit (3 cm. mesurés au même niveau), ce qui enlève un peu de la valeur de ces repères et rend difficile l'étude des projec-

tions sternales. Pour indiquer sur les plaques le bord du sternum nous avons utilisé un fil de plomb (fusible) de 2 millimètres et demi de diamètre.

Ce fil a été placé en travers du sternum tendu d'une échancrure intercostale à l'autre ; de chaque côté, son extrémité est recourbée et accrochée au contact même du rebord sternal, au centre de l'extrémité interne d'un espace intercostal ; les IIe, IIIe, IVe espaces ont été ainsi repérés.

L'extrémité du fil horizontal marque donc rigoureusement le rebord du sternum et le milieu de chacun de ces espaces intercostaux. Pour augmenter la précision, un demi-cercle de fil de plomb est appliqué sur les IIe, IIIe, IVe cartilages costaux, aussi près que possible du sternum et de chaque côté.

Ainsi avec ces trois points de repère, marquant en haut et en bas le bord de l'espace intercostal, et en dedans son point le plus interne, il est possible de se représenter les limites de l'extrémité interne de chacun de ces espaces intercostaux (fig. 8).

Fermeture de l'abdomen en laissant passer les drains au niveau de l'ombilic.

Pour éviter tout déplacement d'organe, nous avons donc opéré en *laissant intacte la cage thoracique* ; dans aucun cas, cette cavité n'a été ouverte, ni pour explorer, ni pour lier un vaisseau de la base du cœur.

II. **Au laboratoire de Radiologie**[1]. — Dans chaque cas, pour nous rendre compte du volume du cœur et pour fixer les contours de l'ombre cardio-vasculaire, nous avons pris une ou plusieurs radiographies préalables, avant de procéder à l'injection, sous faible pression,

1. Travail exécuté dans le laboratoire de M. le docteur Delherm, chef du Service central de radiologie de l'Hôpital de la Pitié.

dans la veine cave inférieure, soit dans l'Aorte, d'une solution de sulfate de baryum gélatineux.

Les injections ont été poussées très lentement sous radioscopie et les épreuves radiographiques ont été précédées d'un centrage radioscopique.

Les sujets ont été examinés soit couchés, et toutes les radiographies de face ont été effectuées dans cette position; soit debout à l'aide du châssis construit en 1912 par les docteurs Delherm et Laquerrière et permettant de faire des examens obliques sous toutes les incidences voulues sans mobiliser le sujet.

Mais de grosses difficultés[1] nous ont contraint, principalement pour l'étude de la Veine Cave supérieure, à exécuter quelques radiographies obliques sur sujets couchés[2]; l'inclinaison de l'ampoule était alors mesurée par la graduation du porte-ampoule, et nous avons mis tous nos soins à donner à l'écran une inclinaison égale à celle de l'ampoule, l'écran étant alors parallèle au diaphragme[3].

Les planches contenues dans ce travail concernent toutes des sujets examinés couchés.

Pour donner plus de relief aux images vasculaires, nous avons pris quelques radiographies stéréoscopiques.

Dans l'ensemble, **125 radiographies ont été effectuées.**

1. Présence de caillots intracardiaques venant obturer un vaisseau : veine cave supérieure ou artère pulmonaire.

2. La veine cave dans la station debout se vide progressivement par l'artère pulmonaire; si l'on poursuit debout l'injection par la Jugulaire, le baryum vient remplir les fines ramifications terminales et l'image devient très indistincte en oblique; et si l'on arrête l'injection, le niveau supérieur dans la Veine Cave descend rapidement. Il aurait fallu pouvoir lier l'artère pulmonaire, mais c'était ouvrir le thorax et modifier les rapports de son contenu. Le Dr Thoyer-Rozat a éprouv avant nous les mêmes difficultés en ce qui concerne la Veine Cave, Dans certains cas le même fait s est produit pour l'Aorte, une bulle d'air venant occuper la crosse, et le liquide fuyant dans les artères cardiaques, inter costales, etc....

3. 28 radiographies ont été exécutées en position oblique, debout ou couché, mais elles feront l'objet d'un travail ultérieur.

CONSTITUTION DU BORD DROIT DE L'OMBRE MÉDIANE

Pour étudier la constitution des bords de l'ombre médiane cardio-vasculaire, vue de face, et préciser le trajet exact de la Veine Cave, de l'Aorte et de l'Artère Pulmonaire, nous devons nous reporter tout d'abord aux descriptions des anatomistes, nous pourrons ainsi confronter les données de l'anatomie avec les résultats radiologiques obtenus.

LE BORD DROIT. — ANATOMIE

D'après Gérard, le bord droit comprend : l'abouchement de la Veine Cave inférieure, l'oreillette droite sensiblement verticale, la Veine Cave supérieure ; il est placé, non pas sur le même plan que la face antérieure du cœur, mais en retrait, de telle sorte, *qu'il s'étend verticalement sans sinuosité appréciable* de la partie droite de l'orifice diaphragmatique de la Veine Cave inférieure au point de jonction des troncs veineux brachio-céphaliques.

Au point de vue anatomique, il est indiscutable que la Veine Cave supérieure forme le bord droit des vaisseaux de la base du cœur. Voyons comment Poirier la décrit.

1° La **Veine Cave supérieure** répond au bord droit du sternum qu'elle dépasse sensiblement en dehors, et fai-

blement en dedans à 25 millimètres environ de la ligne médiane.

Son origine résulte de l'union des deux troncs veineux

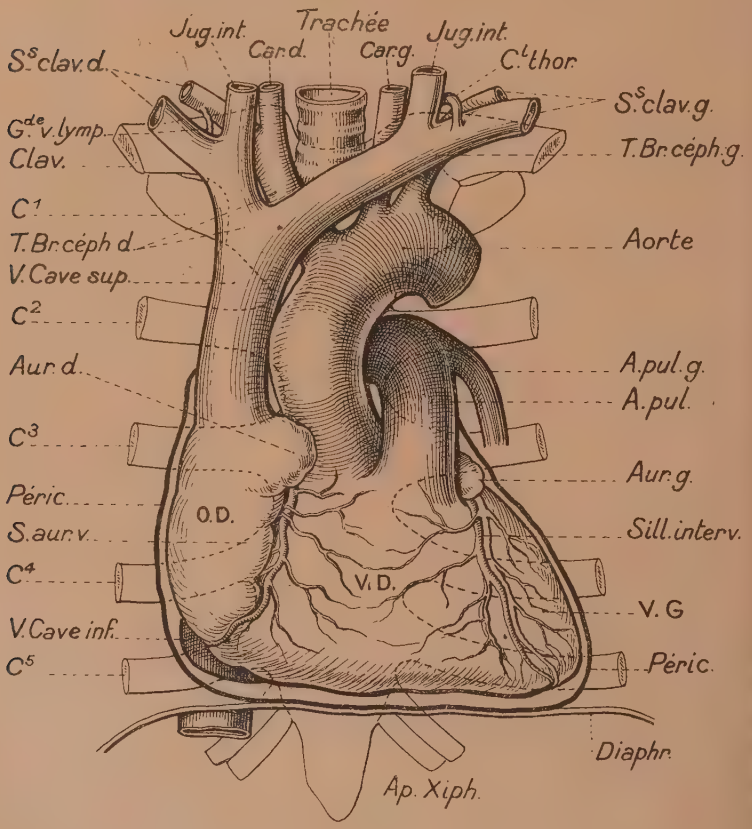

Fig. 9. — Le cœur et les vaisseaux de la base. d'après Gérard (modifié).

brachio-céphaliques droit et gauche. Cette fusion a lieu au-dessous du cartilage de la 1re côte droite.

Son trajet est vertical; toutefois la veine décrit *une légère courbure à concavité gauche qui se moule sur la saillie de l'Aorte*; elle est en même temps oblique en bas et en arrière, elle est plongeante, et son extrémité supé-

rieure est plus superficielle que son extrémité inférieure.

Sa terminaison a lieu à la partie supérieure de l'oreillette droite, derrière l'auricule, elle se fait sous incidence oblique.

Ce point d'entrée répond en avant : au milieu du IIe espace intercostal, souvent un peu plus bas, à l'extrémité sternale du IIIe cartilage costal ou même dans le IIIe espace ; en arrière à la 6e ou 7e vertèbre dorsale.

Sa longueur est de 7cm ; mais elle est très variable avec la longueur du thorax et la fusion plus ou moins précoce des deux troncs d'origine.

Son diamètre à sa terminaison est de 22 millimètres.

Dans sa portion extra-péricardique la Veine Cave supérieure répond *à gauche à la Crosse de l'Aorte* ; dans sa portion intra-péricardique elle est au *contact à gauche* avec l'Aorte, en avant avec l'auricule droite, en arrière avec l'Artère Pulmonaire droite, la Veine Pulmonaire droite et la bronche droite.

2° La veine cave se continue presque verticalement par le **Tronc veineux Brachio-céphalique droit** qui, un peu *oblique en haut et à droite*, n'approche pas à plus de 25 millimètres de la limite médiane ; ce tronc vient du confluent veineux de la Veine jugulaire interne et de la sous-clavière droite, qui correspond à l'extrémité sternale de la clavicule, il est donc en rapport avec l'extrémité interne de la clavicule et le premier cartilage costal.

3° Le Tronc veineux **Brachio-céphalique gauche**, qui a une origine identique, est plus volumineux ; sa direction presque horizontale est faiblement oblique en bas et à droite, il se porte de gauche à droite en traversant la ligne médiane et en *décrivant le plus souvent une courbe dont la concavité* est tantôt postérieure, tantôt *inférieure*.

D'abord situé derrière l'extrémité sternale de la clavi-

cule gauche il vient longer le bord supérieur du sternum et *son bord inférieur repose sur le sommet de la crosse aortique.*

LE BORD DROIT. — RADIOLOGIE

(Résultats de nos recherches)

Chez un sujet dont le cœur est peu volumineux, une injection de baryum, poussée sous faible pression par la Veine Cave inférieure nous montre nettement le bord droit en entier.

Examinons maintenant la planche n° 1.

Tout en haut, à droite de la colonne, coupant obliquement l'angle sterno-claviculaire, nous voyons le tronc veineux brachio-céphalique droit, situé derrière l'extrémité interne de la clavicule; il descend presque verticalement, un peu oblique en dedans.

De la clavicule gauche descend le tronc veineux brachio-céphalique gauche formant une courbe à concavité inférieure devant la colonne vertébrale; il s'unit au précédent dans le 1er espace intercostal droit à distance du bord droit de la colonne pour constituer la Veine Cave supérieure. Sur le cliché on aperçoit la veine mammaire interne venant gagner le confluent, et la crosse de l'Azygos qui vient se jeter un peu plus bas dans la Veine Cave supérieure, si bien que le calibre de celle-ci augmente brusquement un peu au-dessous de son origine.

La Veine Cave supérieure reste entièrement située à droite de l'ombre vertébrale, elle est sensiblement verti-

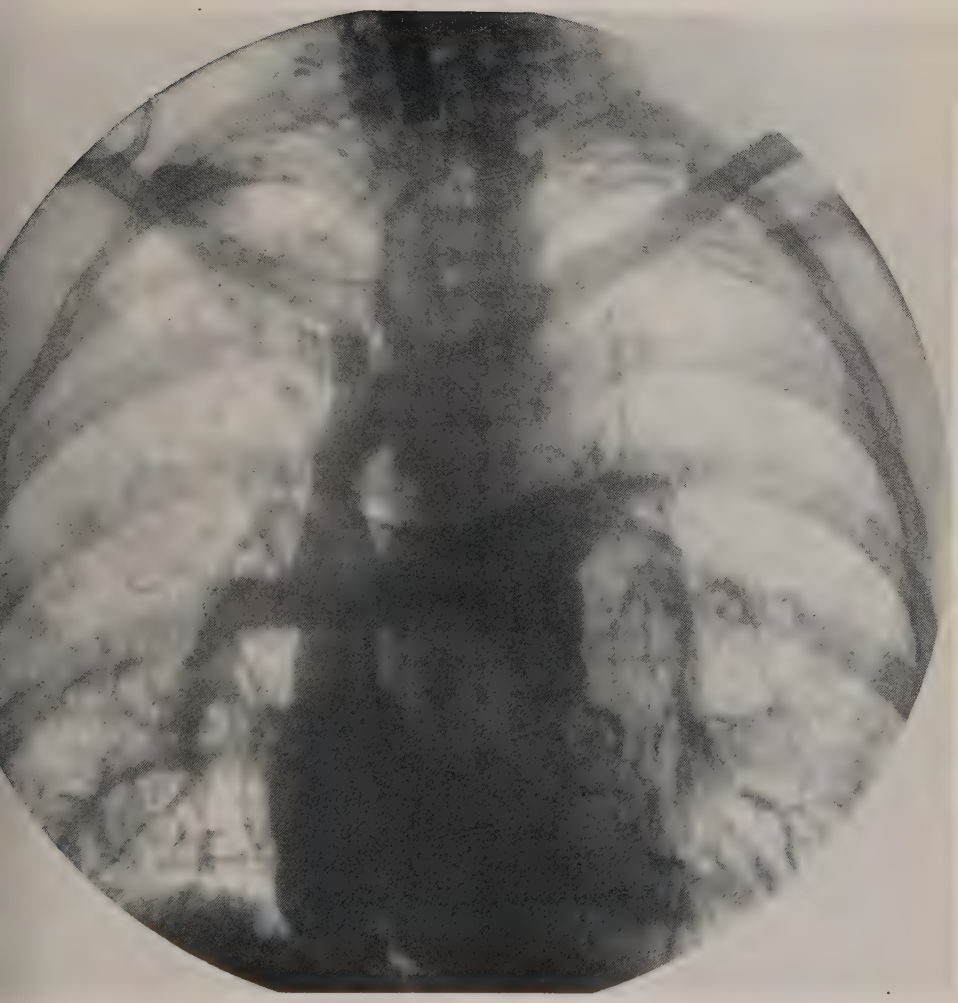

Planche I. — Le bord droit; les veines caves et l'artère pulmonaire. (Vue postéro-antérieure.)

Planche II. — Le cœur droit, la veine cave supérieure, l'artère pulmonaire. Noter : hémicercle aortique, hémicercle pulmonaire. (Vue antéro-postérieure.)

cale. En un point se projetant dans le IIIe espace intercostal droit, le bord droit vertical de la Veine Cave supérieure change de direction pour devenir convexe, c'est le point D des radiologistes, là se trouve la terminaison de la Veine Cave supérieure marquée sur son bord interne par une dépression.

L'oreillette droite bien visible en dehors se détache moins bien sur la ligne médiane de l'ombre sterno-vertébrale où elle se confond avec le ventricule droit; sa convexité à droite est manifeste et une encoche bien frappée marque le point d'abouchement de la Veine Cave inférieure dans l'oreillette; c'est là que les radiologistes placent le point D' qui marque bien l'extrémité inférieure du bord externe de l'oreillette droite.

Tout en bas, nous voyons la portion sus-diaphragmatique de la Veine Cave supérieure qu'une tache claire sépare du ventricule droit; son bord externe convexe à droite contraste avec la clarté pulmonaire.

Chez un second sujet (74 ans) une radiographie de face nous montre un cœur volumineux et un élargissement très marqué de l'ombre des vaisseaux de la base.

La planche II nous permet d'étudier le profil droit :

Tout en haut, un drain vertical placé dans la trachée donne une image qu'il ne faudra pas confondre avec un vaisseau opacifié.

De la clavicule droite, comme chez le sujet précédent descend le tronc veineux brachio-céphalique droit oblique en bas et en dedans; le tronc brachio-céphalique gauche se porte de gauche à droite en décrivant une courbe à concavité gauche et inférieure. La crosse de l'azygos bien visible devant la colonne vertébrale vient se jeter au-dessous du confluent veineux qui répond bien au Ier cartilage costal.

La Veine Cave est très dilatée; son bord interne, concave à gauche, marque le bord droit de la colonne, il continue la courbe du tronc veineux brachio-céphalique gauche; le bord externe légèrement convexe à droite présente un rétrécissement dans le IIe espace, au dessous de ce rétrécissement, au niveau de l'extrémité supérieure du IIIe cartilage costal, une encoche marque le bord de l'oreillette droite et le point D.

La Veine Cave inférieure ne paraît pas présenter de trajet sus-diaphragmatique, cependant on devine son bord droit sous le diaphragme; les veines sus-hépatiques semblent naître très haut dans l'orifice diaphragmatique presque directement du point d'origine de la Veine Cave inférieure.

Le bord droit convexe de l'oreillette, le diaphragme, le tronc d'origine des veines sus-hépatiques concourent ici à marquer le point D'.

Il est intéresssnt de noter la forme de l'oreillette et surtout du ventricule droit (dont la pointe est à gauche de la colonne) bien visibles sur cette plaque.

Enfin la planche III nous donne un troisième aspect chez un sujet de 20 ans dont le cœur est petit et dont le sternum anormalement large au niveau du IIe espace va se rétrécir au-dessous.

Ici le Tronc veineux brachio-céphalique droit, toujours oblique en bas et en dedans est rejoint par le Tronc veineux gauche pour former la veine cave qui, verticale, masque le bord droit de la colonne vertébrale.

Au niveau du IIe espace la Veine Cave est entièrement située derrière ce large sternum (5[cm],5) qui la déborde à droite, mais au-dessous le sternum se rétrécit et son bord droit est oblique en bas et en dedans. La V. Cave verticale va s'en dégager et au IIe espace le rebord de

PLANCHE III. — La veine cave supérieure. (Vue postéro-antérieure.)

l'échancrure intercostale du sternum se projette au milieu même de la veine.

Le bord externe de l'oreillette droite est donc bien en dehors du bord droit du sternum et le point D un peu en dehors de l'ombre vertébrale.

Enfin, si l'on veut jeter un coup d'œil sur les planches suivantes, on constatera combien l'aspect de la veine cave supérieure injectée est variable suivant les sujets, leur âge, ou leur état pathologique.

En présence de cette diversité d'aspects nous devons nous demander quels sont les caractères communs; **résumons donc le contour droit** :

Dans l'ensemble, de l'extrémité interne de la clavicule droite descend, oblique en bas et en dedans, le Tronc veineux Brachio-céphalique droit; il est rejoint par le Tronc veineux gauche et, d'oblique en dedans, le bord droit du vaisseau devient sensiblement vertical, et même légèrement oblique en dehors à partir de l'origine de la V. Cave et traduisant ainsi son trajet.

Une encoche souvent peu accentuée, parfois imperceptible, nous indique anatomiquement la terminaison de la V. Cave supérieure dans l'oreillette. Ce point D (dont nous verrons plus loin toute l'importance) limite en haut le bord convexe de l'oreillette qui se termine en bas par le point D′.

Chez le *sujet normal*, le point d'intersection du bord droit du Tronc veineux Brachio-céphalique droit avec le bord inférieur de la clavicule droite (que nous proposons d'appeler point claviculaire droit), le point D, le point D′ peuvent être considérés comme étant tous les trois le plus souvent sur *une même ligne verticale*. Il pourra être intéressant d'appliquer ce fait à la clinique.

Le bord interne de la V. cave supérieure en se prolongeant en haut par le bord inférieur du Tronc veineux

Brachio-céphalique gauche, forme bien dans l'ensemble la *courbe à concavité gauche* décrite par les anatomistes.

Suivant le volume du cœur et la largeur variable du sternum, la V. Cave supérieure peut être en partie masquée par l'ombre sterno-vertébrale surtout en haut et chez les jeunes sujets, mais, dans la règle, chez l'adulte elle déborde nettement à droite la colonne et le sternum.

Au point de vue purement anatomique nous avons déjà vu que la V. C. S. forme indiscutablement le bord droit des *vaisseaux* de la base du cœur, mais la question se pose maintenant au point de vue radiologique.

Les radiographies de la V. C. S. et de l'oreillette opacifiées ont confirmé la situation, le trajet et direction, les projections de cette cavité et de ce vaisseau ainsi que l'anatomie nous l'avait déjà enseigné, mais nous n'avons pas encore **prouvé** que la V. C. et l'oreillette constituent le Bord droit de l'**ombre** médiane cardio-vasculaire radiologique.

Cependant si nous comparons les radiographies effectuées avant et après l'injection il est indiscutable que la V. C. S. contribue à former le bord droit radiologique.

Mais alors où passe donc l'Aorte ascendante? Vient-elle recouvrir de son ombre la V. C. S.? Est-il possible que l'Aorte la déborde à droite? c'est-à-dire **quelle part l'Aorte prend-elle dans la formation du Bord droit**? C'est ce que nous allons étudier maintenant et, pour cela, nous sommes obligés de nous reporter d'abord aux descriptions anatomiques de la crosse de l'Aorte.

LA CROSSE DE L'AORTE. — ANATOMIE

Pour Poirier les limites de la Crosse de l'Aorte sont les suivantes :

« Elle commence au niveau de l'orifice du ventricule gauche ; elle finit à la IVe vertèbre dorsale, *là où l'Aorte change de direction pour descendre verticalement dans le Thorax* ; cette limite est toute conventionnelle, son calibre est d'environ 27 millimètres.

« En sortant du ventricule gauche, l'aorte se dirige en haut, en avant, et à droite, *obliquement ascendante;* après un trajet de 3 à 5^cm^ elle se redresse légèrement et prend une direction verticalement ascendante.

« Puis elle se recourbe, devient *horizontale* et se dirige ainsi d'avant en arrière et un peu de droite à gauche jusqu'au flanc gauche de la quatrième vertèbre dorsale. »

L'auteur est très net, il existe une portion ascendante et une portion horizontale de la Crosse de l'Aorte.

Poirier décrit ainsi l'Aorte Thoracique : « elle commence au niveau du flanc gauche de la IVe vertèbre dorsale ; dans la partie supérieure, *encore très arquée*, l'aorte thoracique répond au flanc gauche de la colonne dorsale. »

Il n'existe donc pas anatomiquement parlant de portion descendante de la Crosse, mais une portion initiale descendante de l'Aorte Thoracique.

Ce point étant bien établi, quelles sont ses projections?

La limite droite de la Crosse est formée, d'après Poirier, par une ligne qui part de l'extrémité sternale du IIIe cartilage costal gauche et gagne le bord droit du

Sternum, qu'elle suit au niveau des *deuxième* et *premier* espaces intercostaux droits *en se tenant un peu en dehors de lui.*

Pour Testut, l'aorte répond en règle générale à la *partie moyenne* de la *poignée sternale*; la projection de son bord gauche, concave, est un peu en dehors du bord gauche du sternum, son extrémité supérieure correspond à la partie moyenne de la première articulation chondro-sternale gauche.

Son bord droit est convexe, l'Aorte commence en bas *sur la ligne médiane* à la hauteur du bord supérieur du quatrième cartilage costal gauche, *atteint* le bord droit du sternum au niveau du IIe espace intercostal et s'infléchit ensuite en haut et à gauche.

Il ressort de ces descriptions que la portion ascendante de la Crosse est située **sur la ligne médiane presque entièrement cachée derrière le sternum.** Sa terminaison seule déborde à gauche dans le premier espace intercostal répondant en arrière au flanc gauche de la IVe dorsale.

LA CROSSE DE L'AORTE — RADIOLOGIE

(Résultats de nos recherches)

La planche IV nous montre chez un sujet de 46 ans une Aorte opacifiée ainsi que le ventricule gauche, l'oreillette gauche. et le commencement des veines pulmonaires.

La portion ascendante de la Crosse fortement convexe à droite *ne déborde pas le bord droit de la colonne vertébrale*; en effet on voit nettement les apophyses trans-

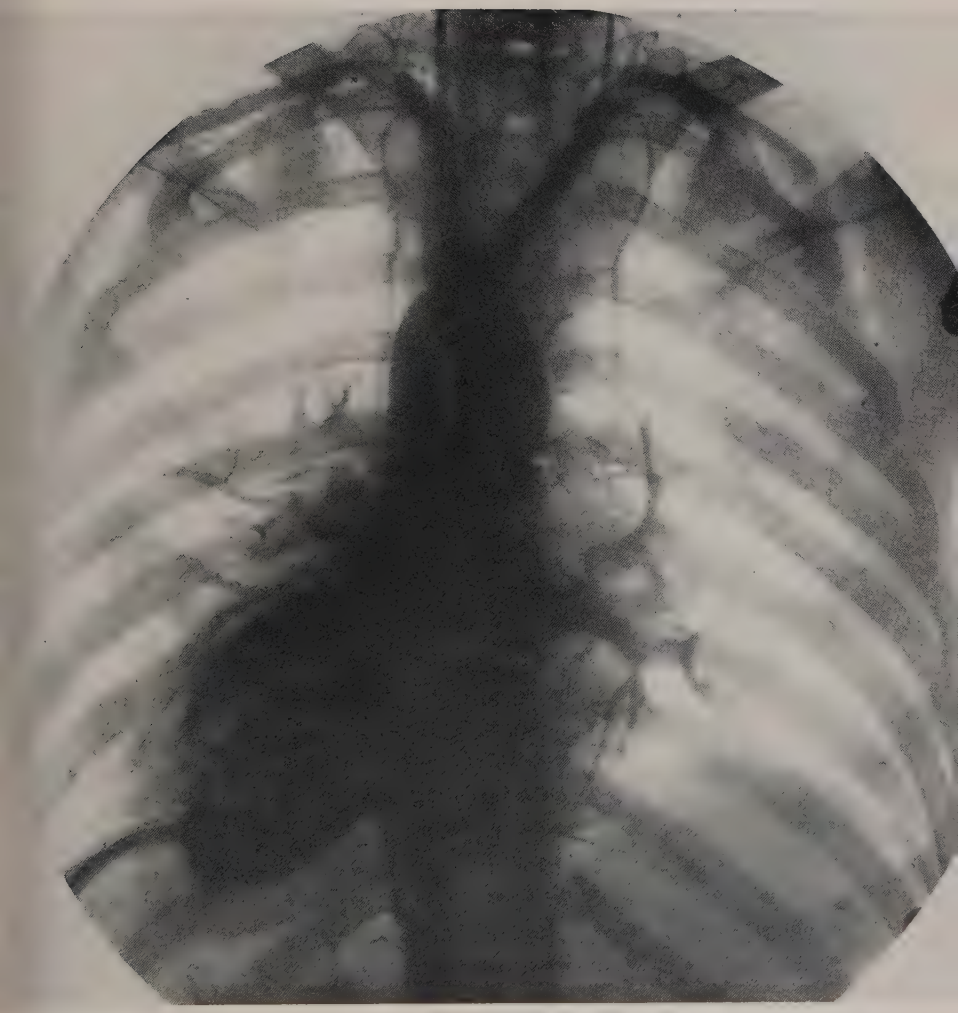

Planche IV. — Le cœur gauche, l'aorte et le commencement des veines pulmonaires. (Vue antéro-postérieure.)

verses des vertèbres ainsi que les articulations costo-vertébrales.

L'origine de la Carotide et de la Sous-Clavière gauche se projettent sur le Bord gauche de la colonne vertébrale; à partir du point d'origine de l'artère sous-clavière gauche l'aorte commence à descendre et va se projeter à gauche de la colonne masquant les apophyses transverses; l'origine de l'Artère sous-clavière gauche se projette au flanc gauche de la IVe vertèbre dorsale. C'est donc là, dans cette portion de l'Aorte *bien visible dans la clarté pulmonaire* puisqu'elle déborde à gauche la colonne, qu'est située la IVe vertèbre dorsale et par conséquent que se termine la partie appelée *Crosse* de l'Aorte.

Au-dessous, en effet, l'aorte dorsale, encore arquée, va descendre verticalement le long du flanc gauche de la colonne.

De l'étude de l'aorte chez sept sujets il résulte que :

1° L'aorte ascendante normale ne déborde pas à droite sensiblement le bord droit des échancrures sternales ni le flanc droit de la colonne.

Le tableau ci-dessous résume les constatations.

SUJET	AGE	LE BORD DROIT DE L'AORTE ASCENDANTE
VI	51	Ne dépasse pas à droite la ligne médiane.
IX	20	Ne dépasse pas à droite la ligne médiane.
VIII	48	Reste en dedans des échancrures sternales.
VII	42	Frôle l'extrémité interne du 3e espace, déborde d'environ 2^mm^ (1), dans l'extrémité interne et inférieure seulement du 2e espace.
III	74	N'atteint pas le bord droit de la colonne.
IV	46	Ne déborde pas le bord droit de la colonne.
X	83	Ne déborde pas le bord droit de la colonne.

1. Toutes les mensurations sont approximatives et effectuées sur les clichés, elles sont erronées du fait de la projection conique et ne sont données que pour indiquer l'ordre de grandeur.

2° Contrairement à l'opinion de Poirier, l'aorte ascendante n'a pas suivi le bord droit du sternum au niveau du Ier *espace intercostal, en se tenant un peu en dehors de lui*; l'aorte ascendante est restée *loin en dedans* de l'extrémité interne du Ier espace, quelquefois 3 centimètres environ, au plus près 1 centimètre, avec une seule exception concernant un sujet de 85 ans chez qui la crosse atteignait le bord supérieur de la clavicule et ne débordait pas l'ombre vertébrale, mais ici le sternum très petit était un peu déjeté à gauche de la ligne médiane.

3° Dans un cas (voir planche 8) l'aorte a paru élargie dans le sens transversal (calibre, 2 cent. 8 mesuré sur le cliché), et sa portion descendante ménage avec la portion ascendante une tache claire d'environ un centimètre de large (exprimant une courbure de grand rayon); mais ici les rapports de l'aorte ascendante avec le sternum sont normaux, et l'aorte descendante paraît écartée du bord droit de la colonne. En se reportant au cliché effectué préalablement à l'injection, on constate que l'aorte descendante se voit nettement jusque près du point G.

Il semble que nous soyons ici en présence d'une aorte descendante très visible, probablement analogue aux cas si bien décrits par Vaquez et Bordet dans le chapitre de l'aorte sénile, mais notre sujet a 48 ans et malgré l'ample développement de la courbure aortique la projection de l'aorte ascendante n'atteint pas le bord droit du sternum.

Il se dégage donc de nos recherches cette notion[1] que l'anatomie confirme, c'est que la portion ascendante de la crosse est centrale, médiane, et qu'elle ne déborde pas chez le sujet normal le bord droit du sternum.

1. Bien décrite par Vaquez et Bordet, *Vaisseau de la base du cœur.*

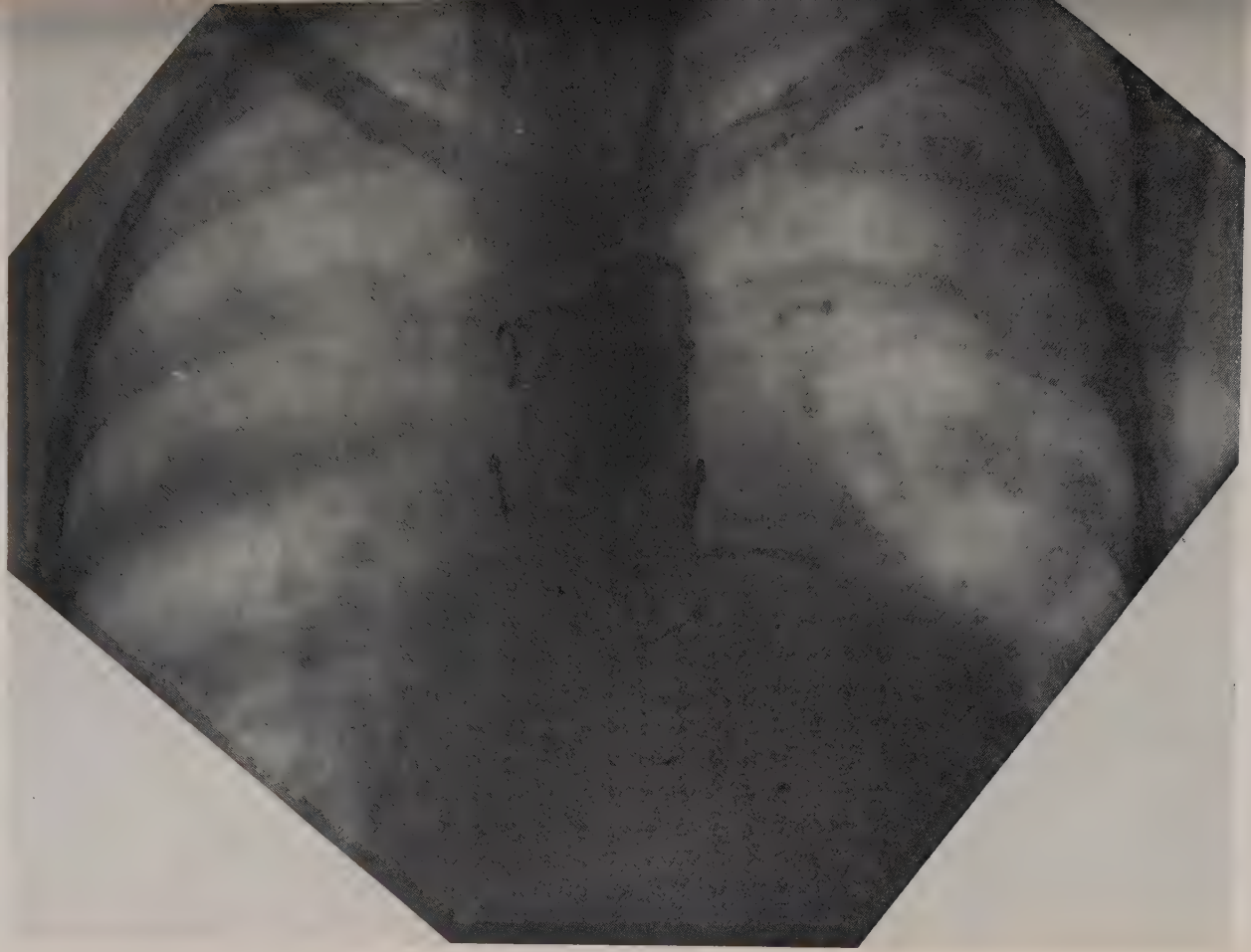

PLANCHE V. — La crosse de l'aorte et les bords de l'ombre cardio-vasculaire. (Vue postéro-antérieure.)

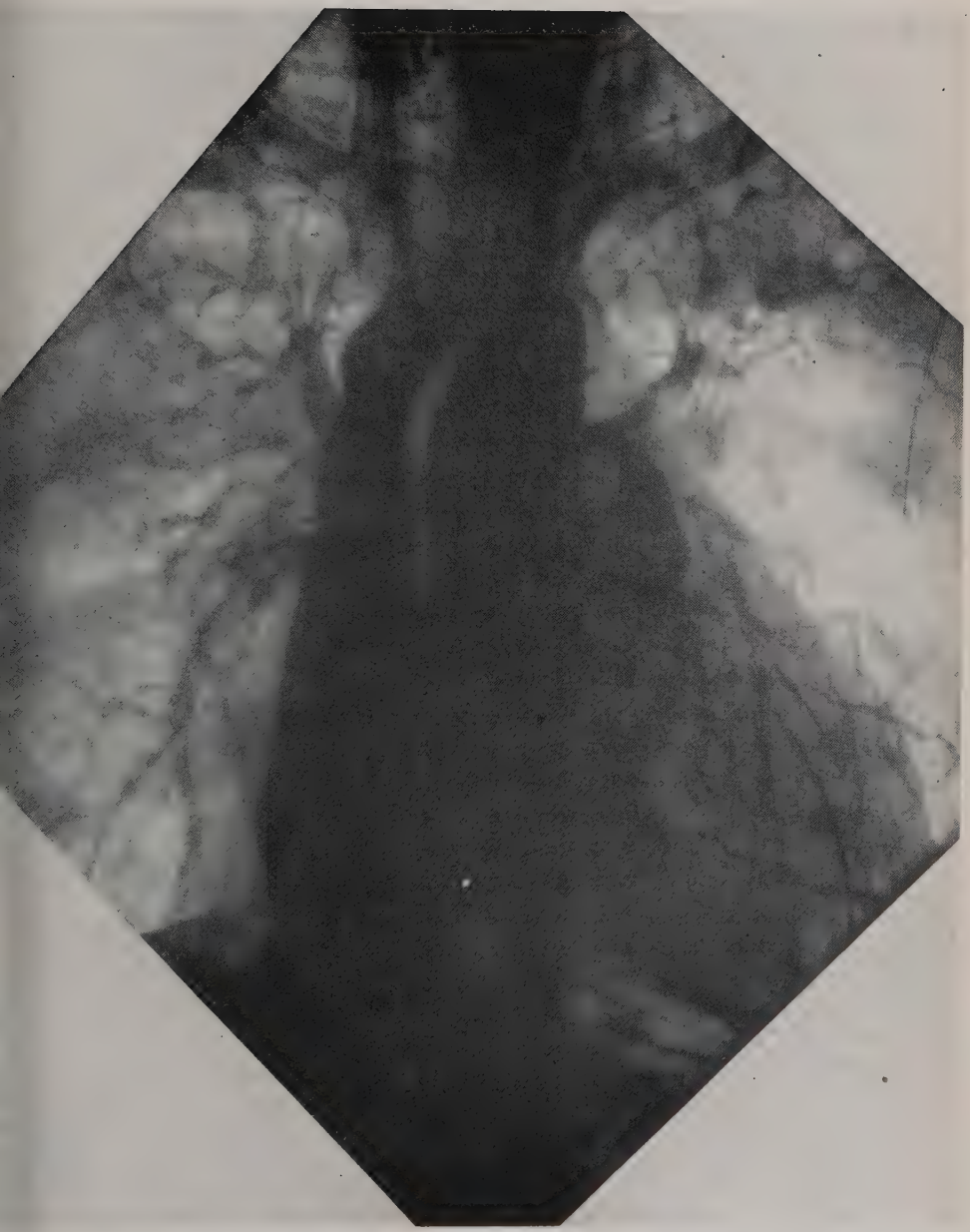

PLANCHE VI. Même sujet que la planche V). L'oreillette droite et la veine cave supérieure forment le bord droit de l'ombre médiane. (Vue postéro-antérieure.)

En dehors des cas d'ectasie aortique est-il possible qu'elle vienne faire saillie à droite, par exemple chez le vieillard? Ce point sera étudié ultérieurement.

RAPPORTS ENTRE LA VEINE CAVE SUPÉRIEURE ET L'AORTE

(Étude radiologique).

La planche n° V (sujet de 42 ans) mérite toute notre attention.

La radiographie a été prise avec des rayons mous pour bien montrer les contours de l'ombre cardio-vasculaire.

L'aorte ascendante atteint le bord droit du sternum au niveau du IIe espace droit, mais reste en dedans du Ier espace pour atteindre la IVe dorsale derrière l'extrémité interne du Ier cartilage costal gauche où l'aorte devient descendante; mais ce qui frappe le plus à l'examen de ce cliché, c'est de **voir le bord droit de l'ombre cardio-vasculaire.**

Ce contour dessinant en bas de l'oreillette droite monte très faiblement oblique en haut et en dedans, il *passe à plus de un centimètre et demi à droite du bord de l'aorte ascendante*, et va rejoindre l'extrémité interne de la clavicule.

Ce contour droit est bien ici un contour radiologique visible sur la plaque et à l'écran radioscopique.

L'aorte est donc bien en dedans, atteignant à peine le bord droit du sternum : *l'aorte ascendante ne constitue donc pas le bord droit de l'ombre vasculaire.*

Mais alors comment est-il constitué? une injection chez le même sujet par la v. cave inférieure va nous le montrer.

Sur la planche n° VI, le contour droit de l'ombre cardio-vasculaire faiblement oblique en haut et en dedans, visible sur la planche précédente, est *remplacé par le Tr. veineux brachio-céphalique droit*, la *veine cave supérieure, l'oreillette droite.*

L'aorte toujours visible est en dedans de la v. cave supérieure, en dessous du Tr. brachio-céphalique gauche; il y a probablement contact des parois, mais une ligne claire, bien nette, sépare le contenu opaque de ces vaisseaux.

La planche VII chez un sujet de 20 ans nous montre un résultat identique, le bord interne de la veine cave est tangent à la convexité du bord droit aortique.

Nous avons signalé page 38 un sujet dont le pédicule vasculaire était élargi avec une aorte descendante visible avant injection; il était intéressant de juger de la situation de la v. cave.

La planche VIII nous montre que la V. C. S. descend à distance de l'aorte, l'espace entre ces vaisseaux est très large; l'aorte ascendante conservant sa projection normale sur le sternum, c'est la V. C. S. qui est nettement en dehors du sternum et paraît s'être écartée de l'aorte ascendante.

Ici, dans ce cas pathologique où le diamètre transverse du pédicule est considérable, l'aorte ne prend aucune part à la constitution du bord droit.

Il est donc démontré que le Tr. veineux brachio-céphalique droit, la veine cave supérieure et l'oreillette droite constituent chez l'adulte normal le bord droit de l'ombre radiologique cardio-vasculaire, et l'aorte ne prend aucune part à la formation de ce bord.

LANCHE VII. — Le bord droit de l'aorte ascendante est tangent au bord interne de la veine cave supérieure. (Vue postéro-antérieure.) A comparer avec la planche III.

NCHE VIII. — Élargissement du pédicule. L'aorte ascendante est derrière le sternum; la veine
ve descend à distance de l'aorte. La portion de l'aorte descendante visible est très étendue.
ue postéro-antérieure.)

CHE IX. — La crosse atteint la clavicule. L'aorte ascendante n'atteint pas le bord droit de la onne. — L'aorte descendante forme presque la moitié du bord gauche. (Vue postéro-antérieure.)

Enfin nous devions répéter l'expérience sur un sujet très âgé pour nous rendre compte si l'aorte sénile pouvait recouvrir la veine cave et apparaître sur son bord droit.

Nous avons choisi pour cela un sujet âgé de 83 ans (thorax un peu rétracté à gauche, sternum anormalement étroit, si bien que les repères antérieurs correctement placés ne se projettent pas symétriquement sur la colonne vertébrale, mais un peu à gauche; nous devrons tenir compte de ce fait).

La radiographie préalable du sujet nous montre un cœur de volume normal, un élargissement des vaisseaux de la base et un arc aortique atteignant le plan de l'extrémité supérieure de la clavicule, le bord droit bien visible déborde le bord droit de la colonne.

La planche n° IX nous permet de constater que l'Aorte masque bien l'extrémité interne de la clavicule gauche et dépasse le bord supérieur de la fourchette sternale.

L'aorte ascendante dont le diamètre mesure 3^{cm} sur la plaque est fortement convexe à droite et déborde d'environ 1^{cm} sur la plaque le bord droit du sternum déjeté à gauche, ceci n'a dans le cas particulier que peu de valeur, car plusieurs clichés centrés radioscopiquement, soit sur la ligne médiane, ou mieux sur le bord droit de l'Aorte, nous montrent tous que cette aorte n'atteint pas le bord de la colonne vertébrale, et on distingue la concavité externe de chaque vertèbre en dehors de l'aorte ascendante.

Enfin l'injection par la veine cave inférieure nous permet de constater que la V. C. S. est bien en dehors, et son flanc gauche semble se déprimer un peu pour se mouler contre la partie saillante de la convexité de l'Aorte ascendante (planche X).

Sans vouloir tirer de cette unique expérience une

règle générale, il semble presque impossible, en dehors des cas d'ectasie, que l'Aorte sénile puisse venir déborder la V. C. S. pour former le bord droit de l'ombre médiane.

La question ne peut pas cependant être considérée comme tranchée, d'autres expériences et surtout la clinique devront venir confirmer ce résultat.

CHE X (Même sujet que planche IX). — Le bord droit est toujours formé par la veine cave t le bord interne se moule ou se projette sur la partie la plus saillante de l'aorte ascen-te. (Vue postéro-antérieure.)

CONSTITUTION DU BORD GAUCHE DE L'OMBRE MÉDIANE

ANATOMIE

Les anatomistes décrivent le bord gauche des vaisseaux et du cœur comme formé de haut en bas par : l'aorte, l'artère pulmonaire, l'auricule gauche, le ventricule gauche.

L'Aorte a déjà été étudiée page 55.

Le ventricule gauche ne présente pour nous aucun intérêt dans ce travail.

Étudions donc l'artère pulmonaire et l'auricule gauche.

I. **L'artère pulmonaire.** — Pour Poirier elle naît de l'infundibulum du ventricule droit, sa direction est *très oblique en haut, à gauche et en arrière*, elle monte au côté de l'Aorte dont elle contourne le flanc gauche; arrivée au-dessous de la crosse de l'Aorte, elle se divise en deux branches : l'artère pulmonaire droite et gauche; son diamètre serait de $3^{cm},5$.

Projetée sur le plastron sterno-costal, sa face antérieure est située tout entière en dehors du bord gauche du sternum, mais cependant quelquefois son bord interne est recouvert par le sternum; elle s'étend du bord supérieur du IIIe cartilage costal gauche au bord supérieur du IIe cartilage costal.

II. L'auricule gauche s'applique sur le bord gauche de l'artère pulmonaire; sa capacité serait pour Gérard de 3 à 7 centimètres cubes.

LE BORD GAUCHE — RADIOLOGIE

(Résultats de nos recherches)

I. Les anatomistes et les cliniciens ont depuis longtemps signalé que la distance qui sépare le bord inférieur de la clavicule gauche au bord supérieur de la crosse de l'Aorte est variable. Les radiologistes, et particulièrement Vaquez et Bordet, ont montré toute l'importance de ce fait : cette distance varie de 2^{cm} à 0 lorsque le sommet de la crosse se trouve au niveau de la clavicule et nous ne pouvons que confirmer ces chiffres d'après nos clichés (planches n° IX et n° II).

Cette extrémité supérieure du bord gauche, lorsqu'elle existe, est généralement verticale ; elle représente normalement le bord de l'ombre sterno-vertébrale ; en effet, à ce niveau, la poignée du sternum est toujours assez large.

Cependant sur un de nos clichés (voir planche n° VIII) l'artère sous-clavière gauche, à son origine, se projette nettement dans le premier espace intercostal gauche, en dehors du sternum, longé en dedans par la carotide gauche qui affleure l'espace ; l'artère sous-clavière gauche est rejointe derrière l'extrémité interne du premier cartilage gauche par le Tr. veineux Brachio-céphalique gauche, et le paquet monte verticalement derrière l'extrémité interne de la clavicule.

Néanmoins, ce cliché correspond à un cas d'élargisse-

ment anormal des vaisseaux de la base et si, dans la règle, c'est l'ombre sterno-vertébrale qui constitue cette ligne, il est intéressant de noter que, soit par étroitesse du sternum, soit pathologiquement, elle peut être formée par l'artère sous-clavière gauche. (Voir à ce sujet Béclère, in *Traité de Radiologie Bouchard*, page 810.)

II. Nous avons vu, en étudiant l'Aorte, que le pourtour de ce vaisseau, qui déborde à gauche l'ombre de la colonne dans le premier espace, tranche avec la clarté pulmonaire et forme l'Arc supérieur, ou Arc Aortique des radiologistes ou mieux Hémicercle aortique ; cet hémicercle se trouve situé normalement au flanc gauche de la quatrième dorsale et est constitué par conséquent par la portion terminale de la crosse de l'Aorte.

Chez les sujets scléreux, cet arc radiologique se traduit souvent sur les plaques bien centrées par un demi-cercle opaque qui correspond à la quatrième dorsale atteignant parfois la troisième ou la cinquième dorsale. Cliniquement, c'est là qu'il faudrait peut-être placer la terminaison de la crosse.

III. Au-dessous de l'hémicercle aortique, toute portion visible de l'Aorte va appartenir à la portion initiale descendante de l'Aorte thoracique (encore appelée dorsale).

En effet, chez plusieurs sujets, au-dessous de l'arc aortique et le continuant, on aperçoit une petite portion de l'aorte descendante atteignant parfois deux centimètres, souvent moins (voir planche n° X).

Ce bord généralement vertical peut être légèrement oblique en dedans, plus souvent un peu oblique en dehors ; il peut devenir considérable (cinq centimètres et plus) lorsque l'Aorte descendante est visible sur une longue étendue comme dans les cas d'aorte sénile (planches VIII et XI).

Cette portion initiale descendante de l'Aorte, verticale,

forme le plus souvent, lorsqu'elle est courte, un angle droit avec le bord supérieur de la bifurcation de l'artère pulmonaire qui lui fait suite ; cet angle droit est ouvert à gauche et en haut.

IV. *L'artère Pulmonaire.* — Nous avons sous les yeux les radiographies de l'artère pulmonaire opacifiée chez sept sujets [1], dans deux cas l'injection a échoué, dans un autre l'interprétation est très délicate ; mais ces images sont dissemblables et il est assez difficile d'en tirer des conclusions. De plus, les constatations ne paraissent pas toujours d'accord avec l'anatomie, ce qui devait augmenter notre méfiance ; enfin, nous sommes convaincus que, dans plusieurs cas, nous étions en présence de cas anormaux ou pathologiques.

L'anatomie nous enseigne en effet que l'artère pulmonaire est *très oblique en haut à gauche et en arrière.* Des radiographies debout en oblique nous ont montré l'aspect, bien décrit par Vaquez et Bordet, de l'artère pulmonaire dans cette position, et ont confirmé cette grande obliquité en arrière et très faible en haut ; mais le Tronc de l'artère pulmonaire est-il oblique à gauche? L'infundibulum dans deux cas nous a paru vertical, faiblement oblique en haut et à gauche.

Chez un sujet de 20 ans (voir planche VII) le tronc de l'artère pulmonaire a bien paru se diriger vers l'épaule gauche ; mais ici l'artère pulmonaire paraît soit double, soit bifurquée très haut. (?)

Dans un autre cas (voir planche XI) le bord droit du cœur est très oblique (cœur vertical), le tronc de l'artère pulmonaire est vertical, mais son bord gauche est très oblique en bas et à gauche.

1. Nous remercions notre ami le docteur Thoyer-Rozat d'avoir bien voulu nous confier une très belle plaque de sa collection de sujets opacifiés.

PLANCHE XI. — Rapports de l'artère pulmonaire avec l'aorte et les bronches.
(Vue antéro-postérieure.)

Enfin, dans quatre cas, elle se dirige obliquement en haut et à droite vers l'épaule droite du sujet.

En comparant les clichés avant et après l'injection pour situer l'artère pulmonaire, en voyant le bord de l'ombre cardio-vasculaire parallèle et tout contre celui de l'artère pulmonaire opacifiée, il nous a semblé que *normalement* c'est toujours le profil de l'artère pulmonaire qui forme tout l'arc moyen jusqu'au point G.

Cependant lorsque le cœur est très volumineux et l'arc moyen très développé, nous avons vu planche VI que le bord de l'arc moyen déborde à gauche l'artère pulmonaire, il faut interpréter ici et admettre que le bord gauche de l'oreillette distendue, pathologique, peut venir participer à la formation du bord gauche.

Enfin, la radiographie d'un sujet non injecté nous a fait constater l'existence d'une forte saillie, véritable hémicercle pulmonaire, sous-jacent à l'hémicercle aortique et constitué (voir planche II) par la bifurcation de l'artère pulmonaire. (Ces faits sont bien décrits par Vaquez et Bordet.)

La planche XI nous montre les rapports de l'artère pulmonaire avec l'aorte.

Nous avons voulu essayer de sortir de l'indécision et, pour nous assurer du trajet de l'artère pulmonaire, nous avons tenté l'expérience suivante :

Après avoir injecté l'aorte sous radioscopie (sujet couché, 46 ans) nous avons enfoncé une aiguille métallique obliquement de bas en haut, à travers la paroi thoracique vers les valvules aortiques bien visibles.

Par déplacement des ombres[1] nous sommes parvenus sans trop de peine à soulever l'une de ces valvules, ce

1. Voir à ce sujet *l'Etude géométrique du déplacement des ombres, applications à l'examen radioscopique des grands blessés*, par Tourvieille de Labrouhe et Robert Chaperon, éditeur Maloine, 1921.

qui nous a été annoncé par le remplissage du ventricule

Fig. 10 (Calque radiographique.) — L'aorte, le ventricule gauche, l'oreillette gauche et le commencement des veines pulmonaires droites.

gauche, de l'oreillette gauche avec commencement d'injection des veines pulmonaires (voir planche n° IV).

Des radiographies d'ensemble et stéréoscopiques ont été effectuées.

Puis une injection de Baryum a été poussée par la

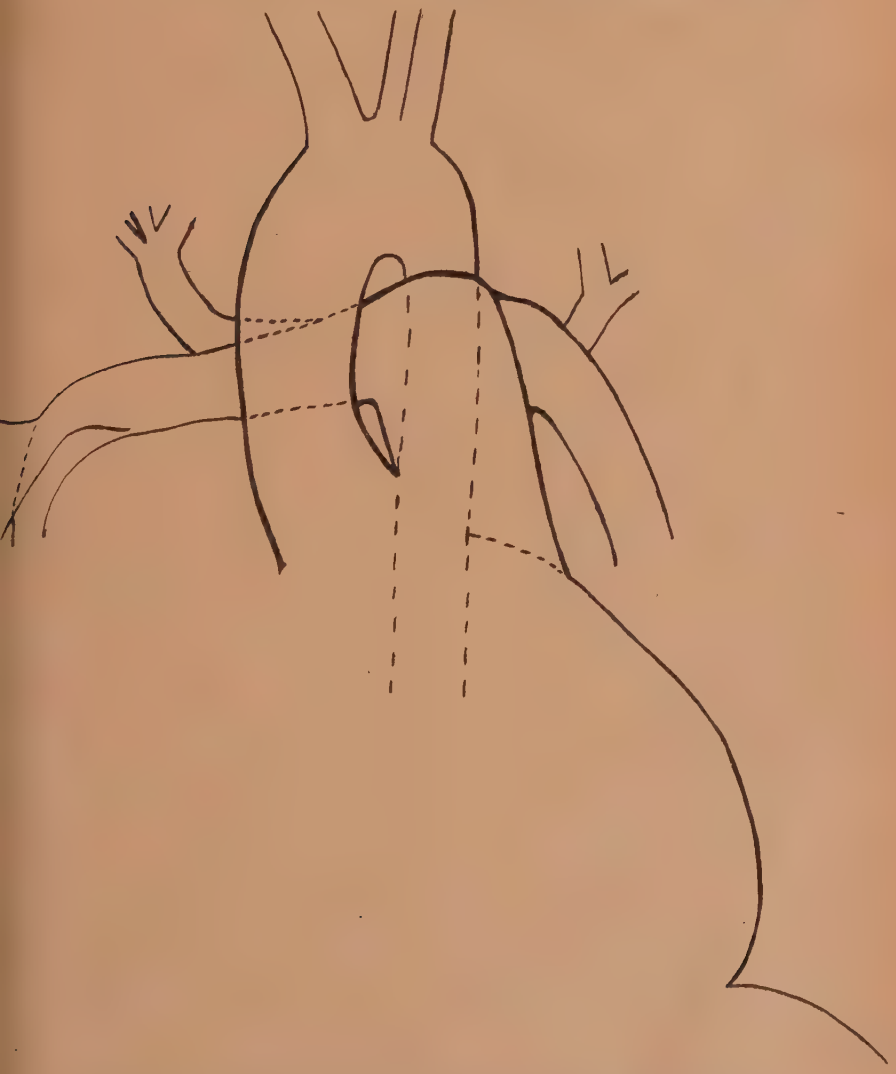

Fig. 11 (Calque radiographique). — Constitution du bord gauche normal de l'ombre médiane. L'artère pulmonaire et ses branches viennent se surajouter à la figure précédente.

veine cave inférieure, l'apparition des branches de l'artère pulmonaire nous a permis d'arrêter l'injection.

Au niveau du bord gauche nous ne pouvions donc surajouter que l'ombre de l'artère pulmonaire et elle seule. — En comparant les clichés stéréoscopiques ainsi obtenus, ainsi que les vues d'ensemble, il est intéressant de noter les modifications d'aspect. On pourra s'en rendre compte en comparant les calques radiographiques ci-joints (fig. 10 et 11) obtenus successivement chez le même sujet.

Dans la figure 10, l'Aorte descendante verticale vient couper l'ombre de l'oreillette gauche. La présence de l'auricule gauche n'a pas été mise en évidence (?) Dans la figure 11, l'artère pulmonaire peut seule venir ici recouvrir et masquer l'aorte descendante; *elle la déborde largement à gauche en constituant seule l'arc moyen*, délimitant le point G par l'intersection de son bord gauche avec le bord externe du *ventricule gauche*.

La comparaison des radiographies de face et des clichés stéréoscopiques avant et après l'injection de l'artère pulmonaire est à mon avis presque démonstrative.

Cependant l'expérience n'a été faite qu'une seule fois, d'autres sujets nous auraient peut-être fournis d'autres données; enfin dans les cas pathologiques l'oreillette gauche peut déborder l'artère pulmonaire; dans ces conditions je ne puis que proposer le calque n° 11 ci-joint comme représentation de la constitution du bord gauche de l'ombre cardio-vasculaire normale; il faudra néanmoins avant de l'accepter définitivement que la clinique ou des expériences ultérieures viennent en confirmer l'exactitude.

AURICULES

On a pu observer que dans ce travail il n'a pas été question des cavités des auricules.

Dans aucun cas je n'ai vu, ou osé interpréter(?) aucune tache comme devant être une auricule; la question se poserait peut-être pour la planche II où une petite ombre surajoutée déborde à droite l'oreillette droite, mais cette ligne peut aussi bien être attribuée à la projection d'une petite branche de l'artère pulmonaire.

De même pour la planche IV on voit une petite tache floue au niveau de l'intersection de l'aorte descendante avec le bord gauche, mais il est impossible sur le cliché de ne pas se demander si cette tache n'appartient pas plutôt aux veines pulmonaires.

Je n'ai donc pas pu apercevoir jusqu'à présent une auricule en examen antérieur sur les sujets injectés, et le rôle de leur ombre en radiologie m'a paru tout à fait secondaire.

LE BORD SUPÉRIEUR DE L'OMBRE MÉDIANE

1. **Anatomie.** — De la base du cœur montent l'artère pulmonaire, l'aorte et la veine cave supérieure.

L'artère pulmonaire se divise au-dessous et à gauche de la crosse aortique.

Nous avons vu que l'aorte ne dépasse pas normalement le bord droit du sternum, elle donne naissance à

des branches presque verticales, le Tr. artériel brachio-céphalique, la carotide gauche, l'artère sous-clavière gauche.

La veine cave supérieure formant le bord droit du pédicule se divise en deux troncs principaux, le tronc veineux brachio-céphalique droit, un peu oblique à droite, le tronc veineux brachio-céphalique gauche, volumineux, presque horizontal, *faiblement oblique en bas et à droite*, décrivant le plus souvent une courbe dont la concavité est tantôt postérieure, tantôt inférieure et qui *repose sur le sommet de la crosse aortique.*

Avec la crosse aortique à un faible degré, seul le tronc veineux brachio-céphalique gauche présente une direction transversale.

Radiologie. — Ce bord supérieur de l'ombre médiane est représenté par les radiologistes comme unissant les deux points suivants (voir figure n° 3) :

1° A droite, l'intersection d'une ligne oblique en bas et en dedans descendent de la clavicule droite, avec le bord droit de l'ombre médiane ;

2° A gauche, l'extrémité supérieure de l'hémicercle aortique tel que nous l'avons décrit.

La ligne unissant ces deux points est généralement tracée avec une concavité en bas et à gauche et elle serait surtout visible dans les cas d'élargissement des ombres des vaisseaux de la base.

A quoi correspond cette ligne ?

Puisque le bord droit est formé par le V. C. S. et le Tr. veineux brachio-céphalique droit dont l'ombre « en coin » gagne la clavicule, on unit donc en traçant ce bord supérieur, la bifurcation, origine de la V. C. S., au bord supérieur de l'arc aortique.

Si nous nous reportons à la planche I et à la planche II,

nous voyons que le tronc veineux gauche et la veine cave décrivent une large courbe qui doit encercler la projection du bord droit de l'aorte ascendante médiane, le tronc veineux gauche superficiel reposant sur le bord antéro-supérieur de la crosse.

Sur la planche II on voit parfaitement au niveau de la clavicule gauche ce tronc se redresser, pour devenir presque vertical, et juste contre son bord inférieur la tache arrondie de l'hémicercle aortique.

En traçant le bord supérieur de l'ombre médiane, lorsqu'il est visible, on dessine donc souvent le trajet du bord supérieur du tronc veineux brachio-céphalique gauche, puis l'arc aortique.

APPLICATIONS
à
L'EXAMEN RADIOLOGIQUE DU VIVANT

Nous indiquerons très rapidement les applications de ces données à l'examen radiologique du vivant, la plupart sont déja vérifiées par la clinique et il nous faudrait examiner toute la pathologie cardiaque et reproduire un grand nombre des chapitres de la « Radiologie des vaisseaux de la base du cœur », que nos recherches n'ont pu que confirmer.

Nous résumerons donc les principaux points en signalant les questions qui se posent, les applications pratiques et les difficultés à résoudre.

Chez les jeunes sujets, l'oreillette droite se dégage parfois seule de l'ombre sterno-vertébrale, mais le plus

souvent le bord droit de l'ombre médiane est visible à la radioscopie dans toute sa longueur, et, étant donnée la fréquence de ce fait, il faut bien admettre qu'on voit très souvent en examen de face la veine cave supérieure et le tronc veineux brachio-céphalique droit, dont l'ombre oblique est si souvent dessinée.

Toutes les fois que l'on aperçoit les points D' et D, on voit donc au-dessus de D le bord de la veine cave.

Nous avons signalé que les deux points D' et D étaient sensiblement sur la même verticale chez les sujets normaux, que le point que nous proposons d'appeler le point claviculaire droit. (Intersection du bord droit du Tr. Br. Cép. droit avec bord inférieur de la clavicule droite.)

Lorsque ce point claviculaire droit et le point D seront visibles, la ligne qui les unit est formée par la veine cave supérieure.

Il serait intéressant d'étudier cette ligne verticale, et de suivre ses modifications au cours des déplacements en masse du cœur et des vaisseaux, par exemple : dans les rétractions thoraciques anciennes à droite, ou dans les épanchements pleuraux à gauche ; on pourra noter des augmentations de distance des deux extrémités à la ligne médiane.

Au contraire cette ligne pourra devenir très oblique ou brisée, dans les modifications de volume du cœur et, dans certains cas, à définir, la distance de ces points à la ligne médiane pourra peut-être permettre d'apprécier dans une certaine mesure le volume de l'oreillette droite.

Dans les dilatations ou compressions de la V. C. S. l'image prendra l'aspect de la figure n° 12 d'après Vaquez et Bordet.

Nous nous sommes demandé si le ventricule droit pouvait venir apparaître au bord droit.

Les deux veines caves par leur bord interne (voir planche I) permettent de délimiter au moins une partie de l'oreillette ; la pointe du ventricule droit bien visible

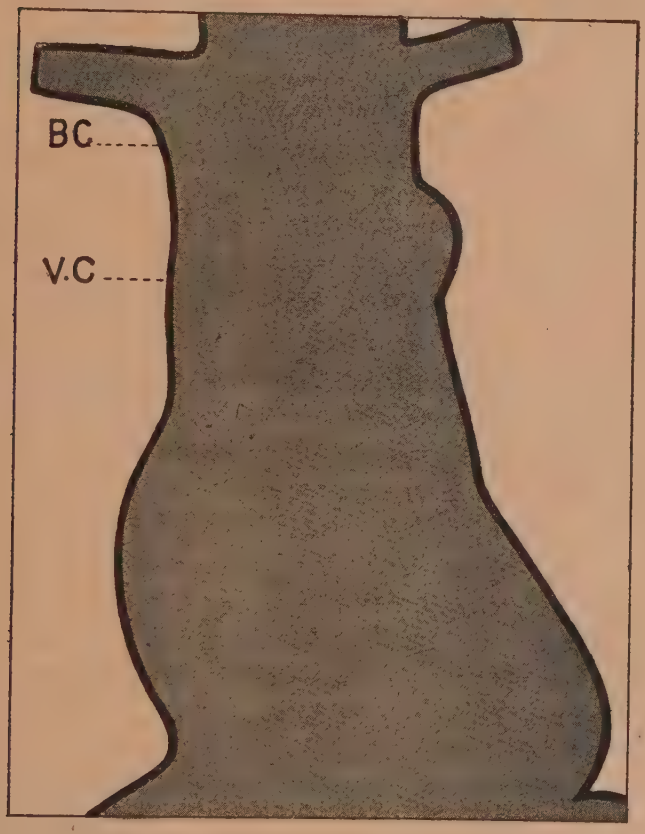

Fig. 12 (d'après Vaquez et Bordet). — Médiastinite postérieure avec compression de la V. C. S.

sur les planches I et II est de l'autre côté de la colonne vertébrale.

Il faudrait admettre que le cœur, tournant horizontalement autour des veines caves formant amarres, vienne appliquer sa pointe contre la paroi thoracique et

que l'ombre de la face antérieure du ventricule droit considérablement dilatée vienne dépasser à droite l'ombre du bord externe des deux veines caves et de l'oreillette.

Il est certain que l'orifice de la veine cave inférieure est très postérieur et il semble que dans les volumineuses dilatations du ventricule droit, exceptionnellement, le fait peut peut-être devenir possible. Seule la clinique pourra nous renseigner sur ce point.

On constate parfois au niveau de la veine cave inférieure des battements systoliques, il semble qu'on doive les attribuer à un faible degré d'insuffisance tricuspide; enfin chez certains sujets la veine cave inférieure est bien visible, c'est en dedans de son bord interne, au-dessus du diaphragme que l'on pourra peut-être essayer de voir battre le ventricule droit, et cela en inspiration soutenue.

Nous avons vu que l'aorte ascendante se projette en dedans de la V. C. S. et que l'aorte sénile peut venir s'appuyer sur le bord interne de cette veine, ce qui pourrait expliquer les battements systoliques communiqués; mais l'Aorte peut-elle venir déborder à droite dans les cas d'insuffisance aortique? seule la clinique pourra répondre à cette question. Cependant, il semble difficile d'admettre, en dehors des cas d'ectasie, que l'aorte puisse venir se projeter en dehors de la veine cave.

L'élargissement du diamètre transverse des vaisseaux de la base ne traduit pas toujours un élargissement proportionnel du diamètre des vaisseaux, mais peut encore exprimer un écartement, véritable laxité des vaisseaux du pédicule, sans augmentation très accentuée du diamètre de chacun d'eux; la mensuration du diamètre transverse ne renseigne donc pas avec rigueur sur l'état du pédicule.

Dans la mesure de la corde de l'hémicercle aortique, on devra éviter d'ajouter par erreur la petite portion d'aorte descendante qui lui fait suite.

Ce segment d'aorte initiale descendante serait intéressant à mesurer, car il est fréquemment visible sous forme d'une ligne verticale tendue entre l'hémicercle aortique et l'arc pulmonaire plus ou moins oblique. Les chiffres seront très variables avec l'âge et l'ascension de la terminaison de la crosse vers la clavicule, l'aorte descendante pouvant être visible, vue de face, jusque vers le point G (Aorte sénile).

L'arc pulmonaire commence plus ou moins près de l'hémicercle aortique; son origine est située en un point où se termine la portion initiale verticale de l'aorte descendante, pour devenir oblique le long de l'arc pulmonaire; il se termine pour nous au point G chez les sujets normaux.

Chez les scléreux, peut exister un véritable hémicercle pulmonaire, situé à l'extrémité supérieure de cet arc, au point de bifurcation du vaisseau. La plupart des états pathologiques du cœur droit se traduisent bien par la saillie de l'arc pulmonaire jusqu'au point G, mais nous avons vu que l'oreillette gauche hypertrophiée ou dilatée peut venir masquer tout ou une partie du profil pulmonaire. L'étude des battements facilitera le diagnostic.

CONCLUSIONS

I. — Le bord droit de l'ombre médiane cardio-vasculaire radiologique, lorsqu'il déborde l'ombre sterno-vertébrale, est formé à l'état normal par l'oreillette droite, la veine cave supérieure, le tronc veineux brachio-céphalique droit ; il faut en conclure que la veine cave supérieure se voit très souvent dans l'examen radioscopique de face.

II. — L'aorte ascendante monte derrière le sternum qu'elle ne déborde pas normalement à droite ; elle se projette en dedans du bord interne de la veine cave supérieure et n'est pas visible en radioscopie de face ; il paraît en outre difficile d'admettre que son ombre puisse déborder l'ombre de la veine cave supérieure en dehors des cas d'ectasie.

III. — L'hémicercle aortique répond normalement à la terminaison de la crosse au flanc gauche de la IVme vertèbre dorsale ; au-dessous de cet hémicercle, toute portion verticale visible appartient à la portion initiale descendante de l'aorte thoracique.

IV. — Au-dessus de l'hémicercle, l'extrémité supérieure du bord gauche de l'ombre médiane est due à l'ombre sterno-vertébrale, mais peut aussi être liée à la projection de sous-clavière dans le 1er espace gauche.

V. — L'arc moyen nous a paru être constitué normalement tout entier par l'artère pulmonaire ; cependant l'oreillette gauche dilatée peut la déborder.

VI. — Le bord supérieur de l'ombre médiane correspond au trajet du bord supérieur du tronc veineux brachio-céphalique gauche.

VII. — Le point D est constitué par la terminaison de la veine cave supérieure dans l'oreillette droite.

VIII. — Le point G nous a paru être formé par l'intersection de l'artère pulmonaire avec le ventricule gauche.

IX. — Les auricules n'ont pu être opacifiées et leur rôle dans la formation de l'ombre radiologique paraît secondaire.

Vu le Doyen ;
ROGER.

Vu le Président :
H. VAQUEZ.

Vu et permis d'imprimer :

Le Recteur de l'Académie de Paris :
P. APPEL.

BIBLIOGRAPHIE

ARCELIN. — Les formes de l'aire de projection du cœur pathologique, Lyon 1906.

BARJON. — Radiodiagnostic des affections pleuro-pulmonaires, 1916.

BECLÈRE (A). — In Traité de Radiologie médicale de Bouchard, 1904.

BORDET. — Le trajet des vaisseaux de la base du cœur sur des pièces opacifiées. (*Communication à la réunion des médecins radiologistes du G. M. P.*, décembre 1918).

Les ombres de la base du cœur à l'état normal. (*Archives des maladies du cœur*, février 1919.)

BOUCHARD. — Traité de Radiologie médicale, 1904.

CERNÉ. — Radiographies du médiastin postérieur. (*Société de Radiologie*, 10 juin 1913).

COTTENOT. — Radiologie et Radiumthérapie, 1921.

DELHERM et THOYER-ROZAT. — L'image radiologique de l'aorte. (*Journal de Radiologie*, t. IV, n° 3, avril 1920.)

Étude Radiologique des gros vaisseaux de la base du cœur. R. Générale, G. H., n° 40, 21 mai 1921.

DIETLEN. — Die Roentgen untersuchung von Herz. Gefassen und Perikard, Lehrbuch von Röntgenkunde, Leipzig, 1913.

EISLER et KREUTZFUCHS. — Diagnostic radiologique des lésions syphilitiques de l'aorte. (*Deutsche med. Woch.*, 30 octobre 1913, n° 44).

GÉRARD. — Anatomie.

GIROUX. — Sclérose et athérome pulmonaire. (*Archives des maladies du cœur*, octobre 1910).

GROEDEL. — Ueber die form der Herzsilhouette bei den verschiedenen Klappen-fehlern.

Cœur et gros vaisseaux injectés *in situ* sur des cadavres. (9e *Congrès de la Société allemande de Radiologie*. Berlin, 29 mars 1913.)

JAUGEAS. — Précis de Radiodiagnostic, 2e édit., 1918.

LEBON. — Radiodiagnostic des affections viscérales. (Conférence à la *Soc. Internat in Bulletin*, n° 1, janvier 1912.)

LEBON et AUBOURG. — Examen radiologique du cœur. (*Presse médicale*, 12 août 1913.)

LUTEMBACHER. — Nouvelles méthodes d'examen du cœur en clinique, 1921.

MOUGEOT. — Rapport à la Société médicale des Hôpitaux, 25 oct. 1918. (In *Bulletin* du 21 novembre 1918.)

MOUGEOT et PACAUD. — L'aortite thoracique descendante, son diagnostic radioscopique. (*Paris médical*, 8 novembre 1919.)

PARENT. — Séméiologie radioscopique des affections de l'aorte. (*Thèse Paris*, 1917, n° 58.)

POIRIER. — Traité d'anatomie humaine.

SAIDMAN. — La circulation pulmonaire chez les tuberculeux. (*Thèse Paris*, 1921.)

TESTUT. — Traité d'anatomie.

TESTUT et JACOB. — Anatomie topographique.

THOYER-ROZAT. — Contribution à l'étude anatomo-radiologique de l'aorte, de l'artère pulmonaire et de la veine cave supérieure. (*Thèse Paris*, 1919.)

VAQUEZ et BORDET. — Le cœur et l'aorte, 2e édit., 1918.
Radiologie des vaisseaux de la base du cœur, 1920.

WEIL (A). — Éléments de Radiologie, 2e édit., 1920.